

Савельева Н.Н.^{1,2}, Якунина А.В.², Повереннова И.Е.²

¹ГБУЗ «Самарская областная клиническая больница им. В.Д. Середавина», Самара, Россия;

²ФГБОУ ВО «Самарский государственный медицинский университет» Минздрава России, Самара, Россия
¹443095, Самара, ул. Ташкентская, 159; ²443099, Самара, ул. Чапаевская, 89

Клинический случай *SYNGAP1*-ассоциированной энцефалопатии у девочки с эпилепсией, задержкой психоречевого развития и аутизмом

Приводится описание пациентки 3 лет 6 мес с *SYNGAP1*-ассоциированной энцефалопатией, проявляющейся симптоматической эпилепсией, задержкой психоречевого развития и аутизмом. Имелись сложности в дифференциальной диагностике, так как кроме мутации *SYNGAP1*, c2214_2217delTGAG de novo были выявлены гетерозиготная мутация гена *BCKDHB* (chr6:80910740G>A, rs386834233) и микродупликация сегмента 22-й хромосомы. Обсуждаются особенности течения и терапии эпилепсии при синдроме *SYNGAP1*. Наиболее эффективным лечением эпилепсии оказалось применение сочетания вальпроевой кислоты и окскарбазепина.

Ключевые слова: эпилептическая энцефалопатия; мутации гена *SYNGAP1*; секвенирование экзома.

Контакты: Альбина Викторовна Якунина; ayakunina@bk.ru

Для ссылки: Савельева НН, Якунина АВ, Повереннова ИЕ. Клинический случай *SYNGAP1*-ассоциированной энцефалопатии у девочки с эпилепсией, задержкой психоречевого развития и аутизмом. *Неврология, нейропсихиатрия, психосоматика*. 2018;(спецвыпуск 1):62-65.

A clinical case of SYNGAP1-associated encephalopathy in a girl with epilepsy, intellectual disability, and autism

Savelieva N.N.^{1,2}, Yakunina A.V.², Poverennova I.E.²

¹V.D. Seredavin Samara Regional Clinical Hospital, Samara, Russia;

²Samara State Medical University, Ministry of Health of Russia, Samara, Russia

¹159, Tashkentskaya St., Samara 443095; ²89, Chapaevskaya St., Samara 443099

This paper describes a female patient aged 3 years 6 months with *SYNGAP1*-associated encephalopathy manifesting with symptomatic epilepsy, intellectual disability, and autism. There were difficulties in differential diagnosis, since in addition to *SYNGAP1* mutation (c2214_2217delTGAG), heterozygous *BCKDHB* gene mutation (chr6: 80910740G>A, rs386834233) and microduplication of a segment of chromosome 22 were found de novo. The features of the course and treatment of epilepsy in *SYNGAP1* are discussed. A combination of valproic acid and oxcarbazepine was the most effective treatment for epilepsy.

Keywords: epileptic encephalopathy; *SYNGAP1* mutations; exome sequencing.

Contact: Albina Viktorovna Yakunina; ayakunina@bk.ru

For reference: Savelieva NN, Yakunina AV, Poverennova IE. A clinical case of *SYNGAP1*-associated encephalopathy in a girl with epilepsy, intellectual disability, and autism. *Neurologiya, Neiropsikhiatriya, Psikhosomatika = Neurology, Neuropsychiatry, Psychosomatics*. 2018;(Special Issue 1):62-65.

doi: 10.14412/2074-2711-2018-1S-62-65

В настоящее время признается, что одним из основных этиологических факторов развития эпилепсии у детей и подростков являются генетические механизмы. Современные методики полногеномных (секвенирование нового поколения, хромосомный микроматричный анализ) и таргетных (полимеразная цепная реакция, детекция три-нуклеотидных повторов, секвенирование по Сэнгеру для подтверждения найденных мутаций) тестов позволяет наиболее точно установить причину эпилепсии, спрогнозировать дальнейшее ее развитие, провести медико-генетическое консультирование родственников больного. Случаи коморбидности эпилепсии с когнитивными расстройствами, симптомами аутизма, двигательными расстройствами с высокой вероятностью связаны с генетическими механизмами.

В 2009 г. F. Hamdan и соавт. [1] впервые описали мутацию в гене *SYNGAP1* у трех пациентов с несиндромальной задержкой умственного развития. Двое из них страдали тонико-клоническими, миоклоническими приступами и абсансами. В последующих работах [2–5] была очерчена клиническая картина *SYNGAP1*-ассоциированной энцефалопатии, в том числе описан случай диагностики болезни у взрослого пациента [6]. В дебюте заболевания отмечается задержка психоречевого и моторного развития с нарастанием дефекта в возрасте от 1 года до 3 лет. Расстройства аутистического спектра выявляются достаточно часто и усугубляют течение умственной отсталости. Облигатными неврологическими расстройствами являются диффузная мышечная гипотония и атактическая походка. Эпилептические приступы (атонические, миоклониче-

ские, миоклонии век, абсансы, тонико-клонические) де-бютируют на первых годах жизни и встречаются более чем у 90% пациентов; нередко присутствует фотосенситивность. В половине случаев течение эпилепсии характеризуется фармакорезистентностью. В ряде работ описана корреляция между тяжестью эпилепсии и когнитивного дефицита [7, 8], однако существуют исследования, не выявившие такой связи [5]. Было показано, что у пациентов с мутациями в экзонах 4–5 эпилепсия чаще характеризовалась фармакорезистентностью, чем у пациентов с мутациями в экзонах 8–15 [5].

Ген *SYNGAP1* расположен на хромосоме 6p21.32 (OMIM603384). Он кодирует синаптический RAS-GTPаза-активирующий протеин постсинаптической мембраны глутаматергических нейронов. Было установлено, что в результате мутации гена *SYNGAP1* поражаются глутаматергические синапсы в гиппокампах в первые недели после рождения, что приводит к повышению активности глутаматных рецепторов [9]. Повышение электрической возбудимости нейрона обуславливает высокую вероятность возникновения эпилептических приступов. Изменения, происходящие в нейрональных сетях, включая гиппокампальные структуры, которые поддерживают функции гнозиса и поведенческих реакций, вероятно, приводят к интеллектуальному недоразвитию и нарушению памяти.

В настоящее время известно приблизительно о 200 пациентах с подтвержденной генетическим секвенированием *SYNGAP1*-ассоциированной энцефалопатией, хотя предполагается, что в мире их должны насчитываться тысячи [10]. Первый выявленный клинический случай мутации гена *SYNGAP1* c2214_2217delTGAG *de novo* в Российской Федерации был описан М.Ю. Быловой и соавт. в 2014 г. [11].

Приводим описание клинического случая микроделеции гена *SYNGAP1* у девочки 3 лет 6 мес.

Больная З., впервые поступила в детское неврологическое отделение Самарской ОКБ им. В.Д. Середякина 29.05.2017 г. для обследования и коррекции схемы лечения в связи с ежедневными приступами в виде общего вздрагивания с заведением глазных яблок вверх, миоклониями век, длительностью несколько секунд, возникающими с частотой до 3 раз в день. Кроме того, у ребенка задержка психоречевого развития: не говорит, не выполняет инструкции, совершает стереотипные движения. Легко возбудима, отмечаются истерические реакции (может лечь на пол, кричать).

История жизни и заболевания: ребенок от первой беременности, протекавшей на фоне острого нефрита у матери. Роды срочные, самопроизвольные. Масса тела при рождении 3440 г, оценка по шкале Апгар 8/9 баллов. После рождения отмечались частые срыгивания, периодически рвота «фонтаном». Задерживалась в раннем развитии: сидеть начала в 8 мес, ходить – в 1 год 7 мес, к году говорила единичные слова.

Дебют эпилепсии возник в 1,5 года с серии фебрильных генерализованных тонических приступов на фоне острой респираторной вирусной инфекции, в связи с чем был назначен препарат вальпроевой кислоты. Вскоре вальпроат был заменен неврологом на топирамат в дозе 50 мг/сут. После начала приема топирамата стали возникать приступы

с вздрагиванием, заведением глазных яблок вверх, миоклониями век, длительностью несколько секунд, частотой до 10–15 раз в день. В связи с ухудшением состояния в схему лечения вновь был введен препарат вальпроевой кислоты, топирамат отменен. Приступы стали возникать реже, до 3 раз в день. При поступлении в отделение девочка получала вальпроевую кислоту пролонгированного действия в гранулах 625 мг/сут (36 мг/кг в сутки).

При осмотре: гиперстенического телосложения, избыточного питания. Светловолосая, голубоглазая. Высокий лоб, низко расположенные ушные раковины. Гемангиома в области лба. По внутренним органам – без патологии, печень, селезенка не увеличены. Неврологический статус: в контакт вступает ограниченно, в глаза смотрит, за предметом следит, интересуется игрушками, инструкции не выполняет, речи нет. Навыки опрятности не сформированы. Полуоткрытый рот, малоосмысленное выражение лица. Гиперсаливация. Левосторонний птоз верхнего века до 1/3 ширины глазного яблока. Альтернирующее сходящееся косоглазие. Легкая асимметрия носогубных складок. Походка атактическая. Умеренная диффузная мышечная гипотония. Сухожильные и периостальные рефлексы оживлены, D=S. Брюшные рефлексы живые, D=S. Патологических рефлексов нет.

Данные дополнительных методов исследований: повышение уровня лактата крови натощак – 3,0 ммоль/л; через 2 ч после завтрака – 4,8 ммоль/л.

Осмотр логопедом: выраженное системное недоразвитие речи при снижении познавательной активности и эмоционально-волевых нарушениях.

Консультация окулиста: глазное дно – диски зрительного нерва бледно-розового цвета, границы их четкие, артерии не изменены, вены расширены, полнокровны. Диагноз: врожденный частичный птоз верхнего века, OS.

Наблюдается эндокринологом, последняя консультация – в июле 2017 г. по поводу гипоплазии щитовидной железы, эутиреоза.

Видео-электроэнцефалографический мониторинг: выявлена эпилептиформная активность генерализованного характера в виде коротких высокоамплитудных волн генерализованных полиспайковых и полиспайк-волновых разрядов во сне, в том числе в четвертой стадии, а при бодрствовании – редких генерализованных спайк-волновых комплексов или групп спайковых колебаний в центрo-теменных областях. Задержка формирования корковой ритмики с тенденцией к замедлению основного ритма. Фотопароксизмальный ответ не получен. Сон сформирован по стадиям.

Магнитно-резонансная томография головного мозга: обнаружены участки дисмиелинизации в структуре теменных долей, незамкнутый тип строения виллизиева круга, признаки гипоплазии правой передней мозговой артерии.

Учитывая наличие лактатацидоза по данным лабораторных анализов, признаков метаболических нарушений в анамнезе, проведена биохимическая диагностика наследственных болезней обмена. Результаты исследования крови и мочи методом тандемной масс-спектрометрии: по результатам исследования крови данных, свидетельствующих о наследственной аминокислотопатии, органической ацидурии, дефектах митохондриального бета-окисления, не получено; в моче пациента повышена концентрация 2-гидроксиизобутирата, 3-гидроксибутирата, ацетоаце-

КЛИНИЧЕСКИЕ НАБЛЮДЕНИЯ

тата, адипиновой кислоты, субериновой кислоты. Данные изменения могут быть обусловлены кетоацидозом.

Сочетание фармакорезистентных эпилептических приступов, задержки психоречевого развития, аутизма, а также фенотипических особенностей пациентки с наличием микроаномалий развития явилось показанием к проведению молекулярно-генетического исследования. По данным клинического экзомного секвенирования (панель «Наследственные эпилепсии», лаборатория молекулярной патологии «Геномед», Москва) обнаружены мутации двух генов: 1) SYNGAP1, c2214_2217delTGAG, de novo, гетерозиготная, расцененная как вероятно патогенная; 2) VCKDHB, 7-й экзон (chr6:80910740G>A, rs386834233), гетерозиготная, расцененная как мутация с неизвестным значением.

С диагностической целью также был проведен хромосомный микроматричный анализ (лаборатория молекулярной патологии «Геномед», Москва), обнаружена микродупликация сегмента 22-й хромосомы с приблизительными границами 18609110–23545929 п.о., захватывающая участки 99 генов (LOD 4.72).

Изучив обзоры литературы и международные базы данных, мы пришли к заключению, что заболевание маленькой пациентки обусловлено мутацией гена SYNGAP1.

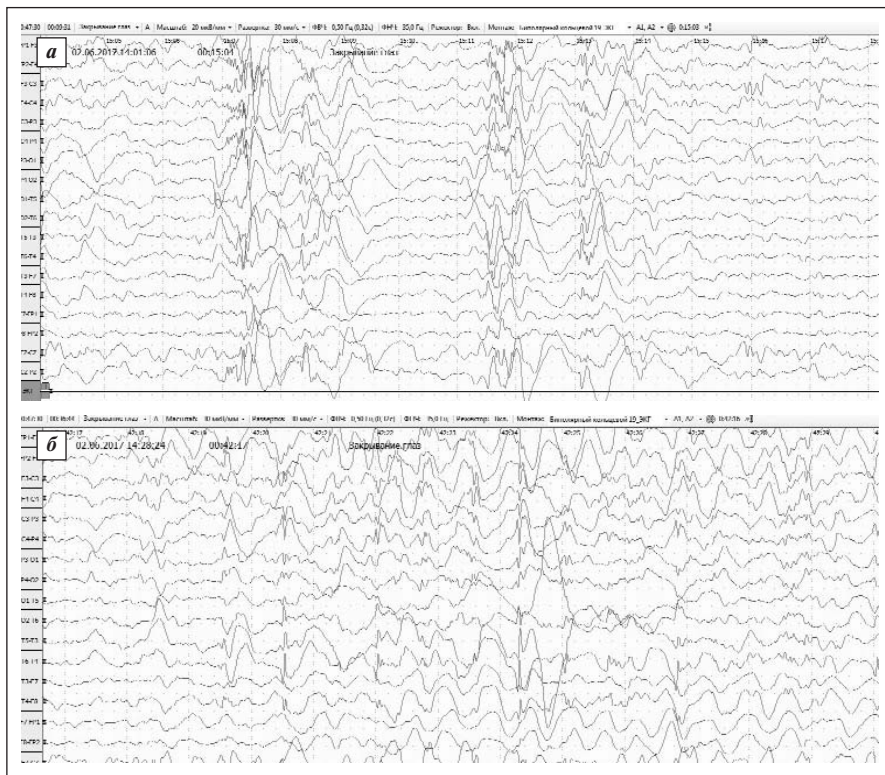
Установлен клинический диагноз: SYNGAP1-ассоциированная энцефалопатия. Симптоматическая эпилепсия с частыми миоклониями век с абсансами, атоническими приступа-

ми, фармакорезистентная. Задержка психического и речевого развития. Эмоционально-волевые нарушения. Атактический синдром. Врожденный птоз верхнего века слева.

В схему лечения в неврологическом стационаре введен леветирацетам в виде питьевого раствора 30 мг/кг в сутки. Дуотерапия вальпроевой кислотой и леветирацетамом не дала значимого клинического результата, у пациентки сохранились ежедневные генерализованные приступы до одного раза в день.

На последующем амбулаторном приеме совместно с диетологом было принято решение о целесообразности использования диетотерапии. Кетогенная диета оказалась неприемлемой для родителей, и девочке была рекомендована безглютеновая и безказеиновая диета. Данный вид элиминационной диеты был выбран после анализа данных литературы, в которой описывается положительный результат использования ее у детей с эпилептическим статусом и задержкой психического развития [12]. В течение 3-месячного тщательного соблюдения диеты у девочки была отмечена тенденция к урежению эпилептических приступов, ребенок стал активнее вступать в контакт, адекватнее реагировать на окружающий мир. В связи с отсутствием эффективности дополнительного введения в схему лечения леветирацетама неврологом по месту жительства предпринята замена его окскарбазепином. На фоне терапии вальпроевой кислотой 500 мг/сут и окскарбазепином 600 мг/сут все приступы у девочки прекратились, клиническая ремиссия сохранялась в течение 4 мес, затем приступы возобновились (мама к тому времени перестала соблюдать тщательный диетический рацион), но частота их значительно ниже, чем в предыдущие периоды заболевания. В настоящее время у девочки сохраняются легкие миоклонии век с частотой от одного раза в неделю до одного раза в день.

Данное клиническое наблюдение подтверждает необходимость поиска генетических поломок у пациентов с сочетанной симптоматикой эпилепсии, умственной отсталости, аутизма, малых аномалий развития. Наиболее актуальными генетическими тестами в этих случаях являются клиническое секвенирование экзома и хромосомный микроматричный анализ. Показанием к проведению клинического секвенирования генома по программе «Наследственные эпилепсии» является сочетание фармакорезистентной эпилепсии и задержки психоречевого развития у больных детского возраста. Проведение молекулярного кариотипирования (хромосомный микроматричный анализ) показано при наличии эпилептических приступов в сочетании с особенностями фенотипа.



Электроэнцефалограммы пациентки 3., 3 лет 6 мес: а — при проведении электроэнцефалографического мониторинга выявляется задержка формирования корковой ритмики с тенденцией к замедлению основного ритма. Фотопароксизмальный ответ не получен. Сон сформирован по стадиям. При бодрствовании и во сне — генерализованные комплексы полиспайк и полиспайк — медленная волна; б — сочетание генерализованных спайк-волновых комплексов и групп спайковых колебаний в центро-теменных областях

Диагностическая сложность этого случая заключалась в необходимости оценки клинической значимости выявленных методами секвенирования ДНК и хромосомного микроматричного анализа мутаций. У пациентки была диагностирована гетерозиготная мутация в 11-м экзоне гена *SYNGAP1* (chr6:33408514C>T, rs397514670), приводящая к замене аминокислоты в 562-й позиции белка (p.Pro562Leu, NM_006772.2), которая была ранее описана у пациентов с умственной отсталостью и аутизмом, многие из которых страдали эпилептическими приступами [1, 2]. Схожая клиническая картина заболевания нашей пациентки в сочетании с выявленной мутацией и позволила нам предположить наличие *SYNGAP1*-ассоциированной энцефалопатии.

Важно отметить, что большинство генетических тестов по основным нозологическим направлениям в неврологии в настоящее время доступны в Российской Федерации и являются достаточно важным и информативным диагностическим этапом. После проведения ДНК-диагно-

стики родителям пациентки был дан благоприятный прогноз для повторного деторождения, так как риск повторного рождения ребенка с мутацией *SYNGAP1* составляет не более 3%.

Представляет интерес лечебный подход, использованный в данном наблюдении. Наиболее эффективным из противосудорожных препаратов, используемых в лечении генерализованных эпилепсий, оказался вальпроат, во время как топирамат и левитирацетам не дали положительного результата. Весьма дискуссионным было назначение этой пациентке окскарбазепина, однако использование именно этого препарата дало наибольший клинический эффект и позволило на какое-то время достигнуть ремиссии приступов. Использование безглютеновой и бесказеиновой диеты (как альтернативного метода кетогенной диеты) также внесло свой положительный вклад в облегчение течения заболевания у пациентки, хотя для обоснования целесообразности ее использования у пациентов с данной патологией требуется более длительное наблюдение.

ЛИТЕРАТУРА

- Hamdan FF, Gauthier J, Spiegelman D, et al. Mutations in SYNGAP1 in autosomal non-syndromic mental retardation. *N Engl J Med.* 2009;360(6):599-605. doi: 10.1056/NEJMoa0805392
- Berryer MH, Hamdan FF, Klitten LL, et al. Mutations in SYNGAP1 cause intellectual disability, autism, and a specific form of epilepsy by inducing haploinsufficiency. *Hum Mutat.* 2013 Feb;34(2):385-94. doi: 10.1002/humu.22248
- Parker MJ, Fryer AE, Shears DJ, et al. De novo, heterozygous, loss-of-function mutations in SYNGAP1 cause a syndromic form of intellectual disability. *Am J Med Genet A.* 2015 Oct;167A(10):2231-7. doi: 10.1002/ajmg.a.37189
- Von Stülpnagel C, Funke C, Haberl C, et al. SYNGAP1 Mutation in Focal and Generalized Epilepsy: A Literature Overview and A Case Report with Special Aspects of the EEG. *Neuropediatrics.* 2015 Aug;46(4):287-91. doi: 10.1055/s-0035-1554098
- Mignot C, von Stülpnagel C, Nava C, et al. Genetic and neurodevelopmental spectrum of SYNGAP1-associated intellectual disability and epilepsy. *J Med Genet.* 2016 Aug;53(8):511-22. doi: 10.1136/jmedgenet-2015-103451
- Prchalova D, Havlicovicova M, Sterbova K. Analysis of 31-year-old patient with SYNGAP1 gene defect points to importance of variants in broader splice regions and reveals developmental trajectory of SYNGAP1-associated phenotype: case report. *BMC Med Genet.* 2017 Jun 2;18(1):62. doi: 10.1186/s12881-017-0425-4
- Hamdan FF, Daoud H, Piton A, et al. De novo SYNGAP1 mutations in nonsyndromic intellectual disability and autism. *Biol Psychiatry.* 2011;69(9):898-901. doi: 10.1016/j.biopsych.2010.11.015
- Carvill GL, Heavin SB, Yendle SC, et al. Targeted resequencing in epileptic encephalopathies identifies de novo mutations in CHD2 and SYNGAP1. *Nat Genet.* 2013;45(7):825-30. doi: 10.1038/ng.2646
- Clement JP, Aceti M, Creson TK, et al. Pathogenic SYNGAP1 mutations impair cognitive development by disrupting maturation of dendritic spine synapses. *Cell.* 2012;151(4):709-23. doi: 10.1016/j.cell.2012.08.045
- Weldon M, Kilinc M, Holder JL. The first international conference on SYNGAP1-related brain disorders: a stakeholder meeting of families, researchers, clinicians, and regulators. *J Neurodev Disord.* 2018 Feb 5;10(1):6. doi: 10.1186/s11689-018-9225-1
- Бобылова МЮ, Миронов МБ, Куликов АВ и др. Клинический случай мутации гена SYNGAP1, c2214_2217delTGAG de novo у девочки с эпилепсией, умственной отсталостью, аутизмом и двигательными нарушениями. *Неврология, нейропсихиатрия, психосоматика.* 2014;(2):34-40 [Bobylova MYu, Mironov MB, Kulikov AV, et al. A clinical case of SYNGAP1, c2214_2217delTGAG de novo gene mutations in a girl with epilepsy, mental retardation, autism, and movement disorders. *Nevrologiya, Neiropsihiatriya, Psyhosomatika = Neurology, Neuropsychiatry, Psychosomatics.* 2014;6(2):34-40 (In Russ.)]. doi: 10.14412/2074-2711-2014-2-34-40
- Whiteley P, Shattock P, Knivsberg AM, et al. Gluten- and casein-free dietary intervention for autism spectrum conditions. *Front Hum Neurosci.* 2013 Jan 4;6:344. doi: 10.3389/fnhum.2012.00344

Поступила 04.04.2018

Исследование не имело спонсорской поддержки. Авторы несут полную ответственность за предоставление окончательной версии рукописи в печать. Все авторы принимали участие в разработке концепции статьи и написании рукописи. Окончательная версия рукописи была одобрена всеми авторами.