

Челяпина М.В.¹, Шарова Е.В.¹, Зайцев О.С.²¹ФГБУН «Институт высшей нервной деятельности и нейрофизиологии» РАН, Москва, Россия; ²НИИ нейрохирургии им. акад. Н.Н.Бурденко, Москва, Россия¹117485, Москва, ул. Бултерова, 5А; ²125047, Москва, 4-я Тверская-Ямская ул., 16

Синдром дофаминергической недостаточности в картине тяжелой травмы мозга на фоне длительного угнетения сознания

Цель данного исследования состояла в определении клинико-электроэнцефалографических (ЭЭГ) признаков дофаминергической недостаточности (ДН) в процессе восстановления сознания пациентов с тяжелой черепно-мозговой травмой (ТЧМТ).

Пациенты и методы. Обследованы 35 пациентов (23 мужчины и 12 женщин, средний возраст 29 ± 13 лет), перенесших ТЧМТ, которая сопровождалась коматозным состоянием (средняя длительность 17 ± 6 сут), и находившихся на лечении в Институте нейрохирургии им. акад. Н.Н. Бурденко. Комплексное исследование включало оценку неврологического статуса, психической деятельности, а также ЭЭГ с динамической оценкой паттерна.

Результаты и обсуждение. Выявлена характерная для вегетативного состояния и некоторых форм мутизма совокупность неврологических симптомов в виде повышения мышечного тонуса по экстрапирамидному типу, тремора покоя, специфических вегетативных нарушений, расцениваемая, в соответствии с данными литературы, как синдром недостаточности дофаминергической системы. Синдром ДН сопровождался характерными изменениями ЭЭГ: увеличение выраженности в ее паттерне синхронизированной β -активности 13–14 Гц, усиленной в лобных и передневисочных областях. Применение амантадина сульфата сопровождалось нарастанием (даже по сравнению с нормой) в динамике мощности преимущественно β_3 - (частотой 17–23 Гц) и θ_2 - (5,9–7,4 Гц) диапазонов по передним корковым областям чаще справа; усилением внутрислобных связей (в затылочно-височных отделах) в β_3 -диапазоне (чаще справа), а также в θ -диапазоне (5,9–7,4 Гц) в затылочно-височной области справа. Данный препарат не оказывал значимого влияния на исход ТЧМТ, оцененный через 12 мес после травмы, но влиял на клинические симптомы ДН.

Ключевые слова: синдром дофаминергической недостаточности; дофаминергическая система; электроэнцефалография; тяжелая черепно-мозговая травма; нейротрансмиттерные препараты; амантадина сульфат.

Контакты: Марина Викторовна Челябинина; marinachelyapina@gmail.com

Для ссылки: Челябинина МВ, Шарова ЕВ, Зайцев ОС. Синдром дофаминергической недостаточности в картине тяжелой травмы мозга на фоне длительного угнетения сознания. *Неврология, нейропсихиатрия, психосоматика.* 2014;(4):31–39.

Dopaminergic deficiency syndrome in the picture of severe brain injury in the presence of protracted depression of consciousness

Chelyapina M.V.¹, Sharova E.V.¹, Zaitsev O.S.²

¹*Institute of Higher Nervous Activity and Neurophysiology, Russian Academy of Sciences, Moscow, Russia;*

²*Acad. N.N. Burdenko Research Institute of Neurosurgery, Moscow, Russia*

¹*5A, Butlerov St., Moscow 117485;*

²*16, Fourth Tverskaya-Yamskaya St., Moscow 125047*

Objective: to determine the clinical and electroencephalographic (EEG) signs of dopaminergic deficiency (DD) when recovering consciousness in patients with severe brain injury (SBI).

Patients and methods. Thirty-five patients (23 men and 12 women; mean age 29 ± 13 years), who had experienced SBI accompanied by coma (mean duration 17 ± 6 days) and treated at the Acad. N.N. Burdenko Research Institute of Neurosurgery, were examined. The comprehensive examination included neurological and mental status evaluation and EEG with dynamic assessment of the pattern.

Results and discussion. The authors defined a constellation of neurological symptoms as increased extrapyramidal muscle tone, resting tremor, and specific autonomic dysfunction, which was characteristic of autonomic status and some forms of mutism, and, in accordance with the data available in the literature, was defined as DD syndrome. The latter accompanied by characteristic EEG changes: its pattern's higher synchronized β -activity (13–14 Hz) enhanced in the frontal and anterior temporal regions. The administration of amantadine sulfate was followed by an increase (even as compared with the normal value) in the dynamics of the power of mainly of β_3 (at frequencies of 17–23 Hz) and θ_2 (5.9–7.4 Hz) bands along the anterior regions more frequently on the right; by the amplification of intrahemispheric connections (in the occipitotemporal regions) in the β_3 band (more often on the right) and θ one (5.9–7.4 Hz) in the right occipitotemporal region. The agent had no significant effect on the SBI outcome assessed 12 months after injury, but it affected the clinical symptoms of DD.

Key words: dopaminergic deficiency syndrome; dopaminergic system; electroencephalography; severe brain injury; neurotransmitters; amantadine sulfate.

Contact: Marina Viktorovna Chelyapina; marinachelyapina@gmail.com

For reference: Chelyapina MV, Sharova EV, Zaitsev OS. Dopaminergic deficiency syndrome in the picture of severe brain injury in the presence of protracted depression of consciousness. *Neurology, Neuropsychiatry, Psychosomatics.* 2014;(4):31–39.

DOI: <http://dx.doi.org/10.14412/2074-2711-2014-4-31-39>

Согласно нерадостной статистике последних лет тяжелой черепно-мозговая травма (ТЧМТ) является одной из основных причин инвалидизации среди трудоспособного населения [1]. Несмотря на значительные успехи в терапии этой патологии, стандарты лечения как неврологических, так и психических нарушений у больных с ТЧМТ на сегодняшний день отсутствуют. Это определяет значительный интерес и большое число исследований последних лет по данной проблематике. Одним из наиболее интересных и перспективных направлений представляется изучение изменений активности нейробиохимических систем после ТЧМТ — как в остром, так и в отдаленном периоде. При этом ряд авторов подчеркивают высокую значимость для течения и исхода ТЧМТ состояния дофаминергической системы [2, 3].

Как известно, еще в работах Л.И. Смирнова [4] сформулировано положение о «травматической болезни» мозга как сложном комплексе быстро развивающихся и стадийно протекающих реакций, сопровождающих ЧМТ любой степени тяжести. К числу значимых факторов ее развития относятся особенности первичного поражения (ушиб, диффузное аксональное повреждение, компрессия гематомой), вторичное повреждение (гипоксия, отек, снижение перфузии крови), а также развивающиеся биохимические изменения, включая быстрый выброс и последующее истощение нейромедиаторов. Таким образом, данная патология не только сопровождается повреждением морфологических и функциональных церебральных связей, но и сопряжена со сбоями деятельности основных регулирующих систем мозга. При этом наиболее тяжелые функциональные нарушения (включая глубокое угнетение сознания) и исходы наблюдаются при повреждении стволовых и подкорковых отделов головного мозга.

Следует обратить внимание на тот факт, что в остром периоде ТЧМТ происходит так называемая медиаторная буря: острое увеличение в цереброспинальной жидкости концентраций дофамина, ацетилхолина, норадреналина, глутамата, серотонина, которое носит функционально разрушительный характер, — с последующим длительным снижением уровня нейромедиаторов в ЦНС [5, 6].

При травме страдают участки наибольшей экспрессии дофаминергических нейронов [7, 8], причем это может быть обусловлено как непосредственным поражением анатомических структур, содержащих дофаминергические нейроны, так и вторичным отеком и гипоксией — вследствие высокой чувствительности к ней этих нейронов [2, 9–11].

Так, установлено, что наиболее часто при ТЧМТ отмечается билатеральное повреждение стриатума и префронтальной коры [12]. Следствием травмы являются дегенерация аксонов в стриатуме [13], уменьшение количества нейронов [14], а также ишемическое повреждение данной структуры [15]. При повреждении префронтальной коры вследствие ТЧМТ снижается метаболизм глюкозы клетками этой области [16].

Кроме того, экспериментальные модели ЧМТ показали уменьшение количества нейронов в гиппокампе (поля СА2 и СА3) [17, 18]. И хотя гиппокамп не относится к дофаминергической системе, имеются связи этой структуры со стриатумом. Дофаминергические рецепторы в гиппокампе получают также связи от черной субстанции и предположительно играют роль в формировании памяти [19].

Посттравматическое снижение активности дофаминергической системы подтверждено не только многочисленными экспериментальными исследованиями на людях [16] и животных [20, 21]. Оно находит свое отражение и в неврологическом статусе пациентов с ТЧМТ. Экстрапирамидная форма ТЧМТ была описана М.В. Урюмовым в 1976 г. [22]. В более поздних работах показано, что при снижении активности дофаминергической системы в течение первого года после травмы обнаруживаются симптомы экстрапирамидного синдрома [23, 24].

Что касается характерных когнитивных нарушений при ЧМТ, то зачастую они проявляются в сферах внимания [25, 26] и памяти, в частности рабочей [27, 28]. Как показывают многочисленные исследования, включая экспериментальные, в обеспечении этих функций важную роль играет дофаминергическая система [12, 29–33].

Эмоциональная неустойчивость и изменения поведения после ЧМТ не столь хорошо изучены, как когнитивный дефицит. Однако неоднократно показано, что пациенты, перенесшие ЧМТ, испытывают сложности с эмоциональным контролем и поведением [34, 35]; они более подвержены депрессии [36]. При этом установлено, что мезокортиколимбический путь дофаминергической системы участвует в эмоциональных и поведенческих программах [37].

Анализ пострадавших участков мозга на моделях ЧМТ у животных в сочетании с клиническими наблюдениями позволил определить области мозга, несущие ответственность за когнитивные процессы и часто затрагиваемые при данной патологии: префронтальная кора, гиппокамп, стриатум и лимбические структуры [20, 21].

Таким образом, экспериментальные и клинические исследования в области изучения моторных функций, внимания, рабочей памяти и поведения демонстрируют важную роль в них дофаминергической системы. Нарушения этих функций при ЧМТ имеют некоторое сходство с болезнью Паркинсона (БП) и другими заболеваниями, связанными с дисфункцией дофаминергической системы. Как и при БП, у пациентов с ЧМТ могут выявляться ухудшение памяти, брадикинезии, брадифрениии, отвлекаемость, тремор. Прямыми доказательствами того, что дофаминергическая система страдает после ЧМТ, являются исследования, показывающие посттравматические изменения транспорта дофамина [23, 24]. Используя однофотонную эмиссионную компьютерную томографию (ОФЭКТ), E. Donnemiller и соавт. [38] показали, что в стриатуме больных через 4–5 мес после ТЧМТ уменьшается количество транспортера дофамина даже при отсутствии анатомических доказательств его повреждения. В некоторых случаях деятельность дофаминергической системы остается нормальной, за исключением части, расположенной в базальных отделах [2]. Возможно, увеличение метаболизма дофамина представляет собой компенсаторный ответ на повышение на тканевом уровне катехоламинов. Уровень дофамина может восстанавливаться после травмы мозга или снижаться.

Эффективность агонистов рецепторов дофаминергической системы у пациентов с ЧМТ [39] демонстрирует, что облегчение центральной передачи дофамина может быть признаком подавления дофаминергической системы после травмы.

Снижение активности дофаминергической системы, как известно, лежит в основе таких заболеваний, как БП и различные виды паркинсонизма. Клиническая картина этих заболеваний описана многими авторами [40–43]. Основываясь на данных литературы, совокупные признаки снижения активности дофаминергической системы (в виде повышения мышечного тонуса по экстрапирамидному типу, тремора покоя, гиперсаливации, потливости, сальности кожи, постуральных расстройств, а также снижения произвольной двигательной и психической активности) можно определить как клинический «синдром дофаминергической недостаточности», в том числе в рамках ЧМТ. Частично изучены также изменения электрофизиологических показателей мозга (электроэнцефалография – ЭЭГ и вызванные потенциалы – ВП) при этих состояниях и выявлены их характерные изменения [44–47].

Как уже отмечалось, в работах В.М. Угюмова [22] были описаны клинические признаки, характерные для дисфункции (угнетения) дофаминергической системы головного мозга в развитии травматической болезни, однако уровень сознания пациентов при этом не учитывался. Значимость исследования указанных расстройств подтверждают опубликованные в последние годы гипотезы о важности состояния дофаминергической системы мозга в скорости восстановления психической деятельности и исходах после ТЧМТ [2, 48]. Восстановление же нормального функционирования дофаминергической системы является одной из важнейших задач при лечении пациентов с ТЧМТ.

Цель данного исследования состояла в определении клинико-ЭЭГ-признаков дофаминергической недостаточности (ДН) в процессе восстановления сознания пациентов с ТЧМТ.

В число задач работы входили:

- 1) исследование проявлений клинического синдрома ДН в динамике восстановления сознания после ТЧМТ;
- 2) изучение данных ЭЭГ в динамике восстановления сознания больных с клиническими признаками ДН после ТЧМТ;
- 3) сопоставление выделенных клинико-ЭЭГ-симптомов ДН со структурными особенностями травматического повреждения головного мозга;
- 4) сравнение динамики клинических показателей и данных ЭЭГ в группах пациентов, получавших и не получавших препарат амантадина сульфат (ПК-Мерц) с доказанным направленным нейротрансмиттерным действием.

Пациенты и методы. Обследовано 35 пациентов (23 мужчины и 12 женщин, средний возраст 29 ± 13 лет), перенесших ТЧМТ, которая сопровождалась коматозным состоянием (средняя длительность 17 ± 6 сут) и находившихся на лечении в Институте нейрохирургии им. акад. Н.Н. Бурденко. В динамике восстановления сознания у них выявлялись указанные выше проявления синдрома ДН. В этой группе были выделены пациенты, в лечении которых не использовались препараты с доказанным нейротрансмиттерным действием ($n=17$; средний возраст 28 ± 13 лет), а также больные ($n=18$; средний возраст 29 ± 13 лет), у которых был применен препарат амантадина сульфат – агонист дофаминергических рецепторов. Его лечебный эффект был подробно описан нами в предыдущей публикации [49]. Амантадина сульфат назначался перорально в дозе от 100 до 400 мг, курсом до 90 дней.

Исследования начинались спустя ≥ 3 нед после травмы и охватывали период от 45 до 495 дней.

У всех пациентов было выявлено многокомпонентное и множественное поражение мозга: различные варианты ушибов с отеком, интракраниальные гематомы с дислокацией в сочетании с диффузно-аксональным поражением мозга (ДАП), верифицированные при компьютерной (КТ) и магнитно-резонансной томографии (МРТ).

Уровень сознания пациентов оценивали в соответствии с представлениями о стадиях восстановления психической деятельности после комы [50–52]. Проводили детальную динамическую оценку неврологического статуса, учитывая степень парезов, изменений мышечного тонуса, вегетативных нарушений. Изменения характера и выраженности ригидности и тремора оценивали, используя подшкалы унифицированной рейтинговой шкалы оценки проявлений паркинсонизма [53], изменения мышечной силы – по пятибалльной шкале оценки мышечной силы [54, 55]. Вегетативные нарушения оценивали по подшкалам для оценки нарушений потоотделения и слюноотечения [56]. Учитывали также признаки внимания (в виде слежения за предметами, фиксации взора).

Через 1 год оценивали исход травматической болезни по шкале Глазго [57].

При ЭЭГ проводили 19-канальную регистрацию биопотенциалов от симметричных затылочных, теменных, центральных, лобных и височных областей обоих полушарий, а также сагиттальных зон коры по международной схеме 10–20% – в фоне. Запись выполняли на электроэнцефалографе фирмы Nichon Kohden (Япония) при постоянном времени 0,3 с и фильтре верхних частот 35 Гц; в качестве индифферентных использовали ушные электроды. Каждому пациенту было выполнено от 3 до 7 исследований.

ЭЭГ оценивали качественно (визуально) и количественно. Математическая обработка предварительно отредактированных (безартефактных) отрезков монополярной записи ЭЭГ длительностью ≥ 60 с проводилась на специализированном программно-вычислительном комплексе «Нейрокартограф» фирмы МБН (Россия) и включала спектрально-когерентный анализ [58], а также трехмерную локализацию эквивалентных дипольных источников (ЭДИ) отдельных характерных компонентов ЭЭГ [59]. Результаты анализа последних представлялись в виде карт, где источники точками располагались на 8 стандартных срезах головного мозга в соответствии с анатомическим атласом Y. Gambarelli и соавт. [60].

Достоверность изменений частотных показателей и мощности (для всех отведений ЭЭГ), а также когерентности (для всех возможных сочетаний пар отведений) оценивали по непараметрическому критерию Манна–Уитни при помощи оригинального пакета программ В.Г. Воронова и О.М. Гриндель [61, 62].

Статистическую обработку клинических данных и клинико-ЭЭГ-сопоставления проводили с использованием статистического пакета программ Statistica 6.0 для Windows. Для сравнения групп по качественным признакам использовали таблицы сопряженности с расчетом критерия χ^2 , а также критерий Краскела–Уоллиса.

Результаты. Анализ всех наблюдений посттравматического синдрома ДН ($n=35$) показал, что клинически (неврологически) он первично проявлялся при определенных формах угнетения сознания: вегетативный статус (32%), акинетический мутизм (41%), мутизм с пониманием речи

(23%). Лишь у одного пациента его клинические признаки выявлялись в коме (рис. 1, а).

Анализ особенностей структурного повреждения мозга пациентов с синдромом ДН по данным МРТ позволяет выделить наиболее характерное для него сочетание зон деструкции: правая и левая лобные доли (52 и 44%), мозолистое тело (71 и 50%), подкорковые ядра справа (42%), повреждение базальных отделов полушарий (47%).

Клинически синдром ДН характеризовался повышением мышечного тонуса по экстрапирамидному типу, тремором покоя, снижением произвольной двигательной и психической активности, вегетативными нарушениями в виде гиперсаливации, потливости и/или сальности кожных покровов. В процессе динамического наблюдения пациентов с посттравматическим синдромом ДН (от 44 до 436 дней) отмечались положительные изменения в неврологическом статусе. Уменьшалась выраженность вегетативных нарушений (гиперсаливации и гипергидроза), тремора и ригидности (рис. 2). При этом достоверные позитивные изменения касались выраженности тремора и гипергидроза ($p < 0,05$). Эта динамика может быть объяснена включением более высоких звеньев дофаминергической системы, а также частичным восстановлением дофаминергической регуляции. Тем не менее следует отметить, что такие симптомы, как ригидность и тремор, не исчезали полностью ни в одном из наблюдений, лишь снижалась их выраженность.

Рассматривая изменения психической деятельности, следует подчеркнуть, что при ТЧМТ синдром ДН выявлялся у пациентов на фоне крайне сниженного уровня сознания: в состояниях вегетативного статуса, акинетического мутизма, мутизма с пониманием речи и у одного – в коматозном состоянии. В динамике многомесячного наблюдения в 70% случаев отмечалась смена уровня сознания на более высокий, в остальных (30%) регресс симптомов ДН происходил в пределах одного уровня сознания (см. рис. 1, б).

Результаты проведенных динамических ЭЭГ-исследований у пациентов с посттравматическим синдромом ДН свидетельствуют о наличии ряда характерных для него особенностей паттерна ЭЭГ. Наиболее общим признаком было диффузное усиление синхронизированного β -ритма, акцентированного в лобных областях, при отсутствии или значительной редукции α -активности (рис. 3, а). Наиболее специфичным (статистически значимым) для

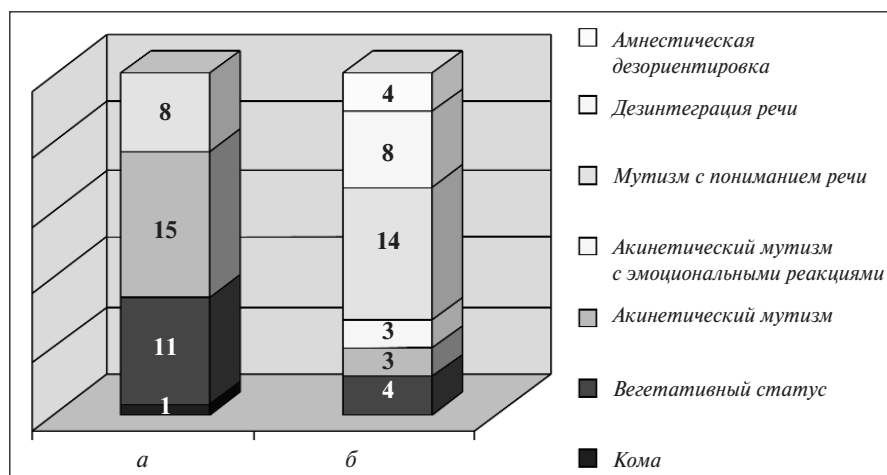


Рис. 1. Распределение пациентов (число больных) с посттравматическим синдромом дофаминергической недостаточности по стадиям восстановления сознания: а – на момент первого исследования, б – на момент окончания наблюдения

пациентов с доминированием β -активности в паттерне ЭЭГ (3А) оказалось выявленное на МРТ повреждение базальных отделов ($p < 0,044$). В части наблюдений – с более выраженным повреждением подкорковых структур, более стойкой картиной синдрома и угнетением сознания – на ЭЭГ, наряду с β -активностью, были усилены и θ -составляющие (рис. 4, а). Регресс симптомов ДН в этой группе сопровождался нарастанием частоты β -активности до 16–23 Гц, а также уменьшением выраженности θ -активности (см. рис. 4, б).

В ходе динамического комплексного клинико-ЭЭГ-обследования установлено, что при отсутствии направленной терапии указанные особенности паттерна ЭЭГ, наряду с такими клиническими признаками синдрома ДН, как тремор и повышение мышечного тонуса по экстрапирамидному типу, сохранялись длительное время (до нескольких лет после травмы) на фоне уже ча-

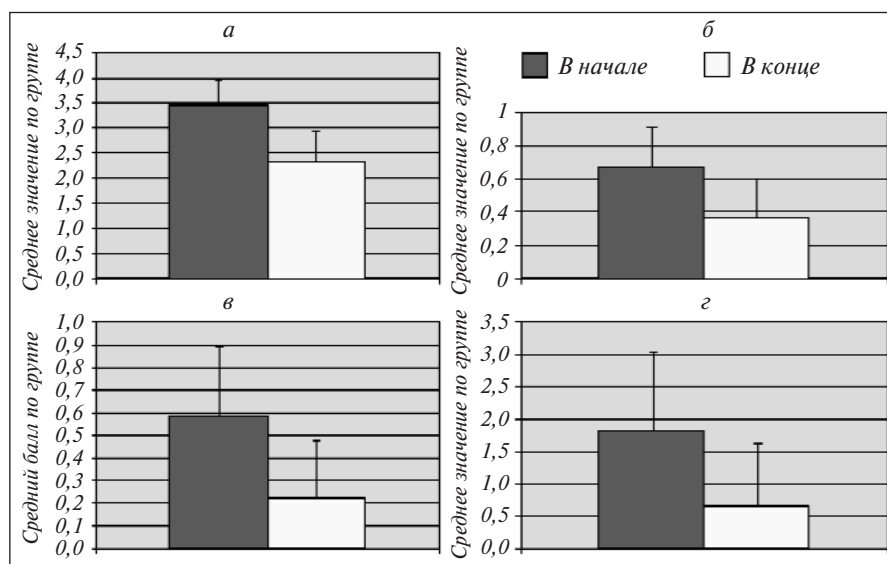


Рис. 2. Динамика ригидности (а), гиперсаливации (б), гипергидроза (в) и тремора (г) у пациентов с синдромом ДН в начале и в конце исследования. Показаны изменения среднего балла по группе. * – $p < 0,05$

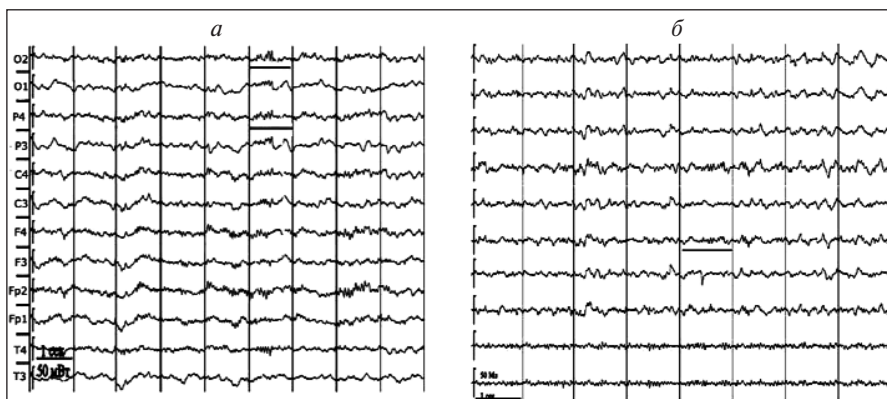


Рис. 3. Картина ЭЭГ у пациента Б. (14 лет): а — исходно (1,5 мес после травмы): клинические признаки синдрома ДН на фоне акинетического мутизма; подгруппа с преобладанием β -активности; б — в конце исследования: клинические признаки синдрома ДН на фоне амнестической дезориентировки; с преобладанием β -активности

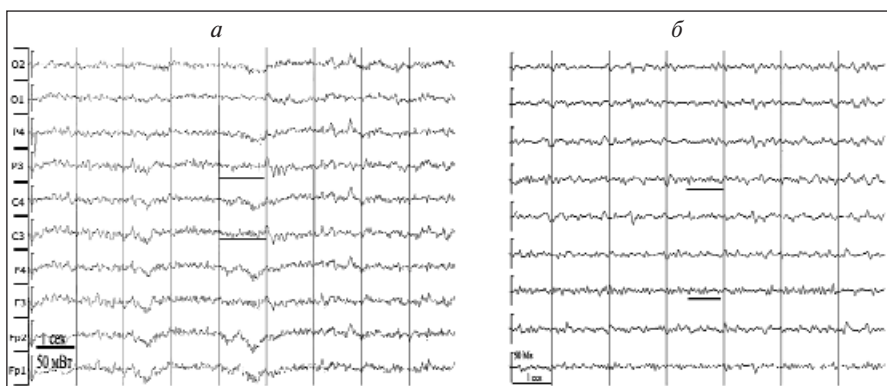


Рис. 4. Картина ЭЭГ у пациентки Б. (16 лет): а — исходно (1 мес после травмы, I): клинические признаки синдрома ДН на фоне вегетативного статуса; подгруппа с преобладанием β - и θ -активности; б — в конце исследования (I, II): клинические признаки синдрома ДН на фоне мутизма с пониманием речи; подгруппа с преобладанием β - и θ -активности

стично или полностью восстановившегося сознания, хотя и с уменьшением выраженности симптоматики.

Применение дофаминимитической терапии сопровождалось более быстрым, по сравнению с контролем, регрессом клинических симптомов ДН. Так, в контрольной группе это было в среднем $213,3 \pm 15$ дней, а в группе с применением препарата — $153,25 \pm 12,74$ дня.

При регрессе синдрома ДН в обеих группах наблюдений более выраженные изменения ЭЭГ касались β -активности: нормализация исходно повышенной мощности на частотах 13–23 Гц в лобных и передневисочных корковых областях, особенно справа; снижение и нормализация исходно повышенных внутриполушарных когерентных связей по этим частотам в передних отделах правого полушария. Вместе с тем у пациентов, получавших дофаминимитическую терапию, обращало на себя внимание поступательное усиление по сравнению с нормой ряда правополушарных когерентных связей θ - и β - (13–17 Гц) активности в затылочно-височных отделах, что может быть специфическим ЭЭГ-признаком приема амантадина сульфата.

Темпы восстановления сознания в группах пациентов, получавших и не получавших амантадина сульфат,

практически не различались.

В целом же проведенные исследования показали положительный клинический эффект (75%) и регресс симптомов ДН на фоне применения амантадина сульфата, причем в случаях полиритмичности исходной ЭЭГ и сочетания в ней β - и θ -составляющих положительный клинический эффект менее вероятен. При уплощении же рисунка ЭЭГ и акцентировании в нем синхронизированной β -активности, отражающей раздражение медиобазальных отделов мозга, можно ожидать более выраженного положительного клинического эффекта.

Следует отметить, что у пациентов, не получавших амантадина сульфат, ни темпы регресса синдрома, ни темпы восстановления сознания значимо не различались в подгруппах с разным типом ЭЭГ. В выборке, где применялся амантадина сульфат, скорость регресса синдрома была выше при сочетании в ЭЭГ β - и θ -активности.

Статистическое сопоставление с нормой ($n=54$) количественных показателей ЭЭГ пациентов с ДН ($n=35$), полученных в первом исследовании, позволило выявить ряд достоверных отклонений от нормы мощности и когерентности (рис. 5, а). Так, установлено диффузное усиление (на 48,3%) мощности медленных составляющих ЭЭГ (δ - и θ -диапазонов) при преимущественном диффузном снижении ее на α - (особенно в полосе от 9 до 12,5 Гц) и β - (от 13 до 23 Гц) частотах.

При этом в β -диапазоне снижение мощности в центрально-теменно-затылочных областях сочеталось с патологическим усилением в передневисочных и височных регионах — больше слева (см. рис 5, I). Для когерентности ЭЭГ характерным было снижение межполушарных связей по всем частотным диапазонам ритмов (для $\theta 1$ — на 36,3%, для $\theta 2$ — на 37,7%, для $\beta 1$ — на 54,8%, для $\beta 2$ — на 72,5%) при усилении ряда внутриполушарных, включая связи с сагиттальными электродами (Cz или Pz) — несколько чаще слева (см. рис 5, II).

При проведении ЭЭГ-анализа в динамике для пациентов с преобладанием в паттерне ЭЭГ β -активности стойким достоверным повышением мощности спектра ЭЭГ в β - и θ -диапазонах (от 30 до 45%) по передним (лобным и передневисочным) корковым областям по сравнению с нормой, а также патологическим усилением когерентности лобно-височных отделов правого полушария в $\theta 1$ -диапазоне. Для пациентов с этим типом ЭЭГ наиболее характерной зоной деструкции на МРТ по статистике оказалась область моста ($p=0,053$).

Для более четкого определения ЭЭГ-коррелятов ДН сопоставляли динамику ее спектрально-когерентных показателей между наблюдениями с регрессом синдрома, но без

выраженной динамики психического статуса, а также с преобладанием позитивных изменений в сфере сознания и психической деятельности (см. таблицу). Поведение ряда характеристик ЭЭГ (например, мощности и когерентности δ - и β -активности) оказалось реципрокным в этих выборках. Для регресса синдрома ДН более характерны были: 1) повышение частоты β -активности (с 13–14 до 16–17 Гц) как в картине ЭЭГ, так и в сдвигах доминирующих пиков ее спектров мощности и когерентности; 2) нормализация спектральной мощности β -активности 13–17 Гц, а также α_2 (9–10 Гц) в большинстве корковых областей; 3) нормализация симметричных межполушарных лобных и затылочных связей в θ -, α_1 - (7,4–8,6 Гц) и β - (13–17 Гц) диапазонах – наряду с патологическим поступательным повышением когерентности по медленным (δ – θ) ритмам в передних корковых областях зонах; 4) стойкое, превышающее норму усиление внутрислошарных когерентных связей в правом полушарии на частотах α_3 (10,5–12,5 Гц) и β (13–17 Гц). В целом складывается впечатление, что выраженность клинической симптоматики ДН (инертность или обратимость) сопряжена по большей части с поведением β -активности ЭЭГ (см. рис. 5, б). Наиболее характерные, статистически значимые особенности ЭЭГ пациентов с синдромом ДН представлены в таблице. При этом статистический анализ показал, что наличие в исходном паттерне ЭЭГ более частых форм активности является достоверно более позитивным фактором для исхода ТЧМТ ($p < 0,0412$), оцениваемого через 1,5 года после травмы.

Как показали наши исследования, у пациентов с угнетением сознания после ТЧМТ различная клиническая картина сочетается с определенными паттернами в ЭЭГ. Были выделены представительные группы пациентов со стойкой (длительностью до нескольких лет) выраженностью клини-

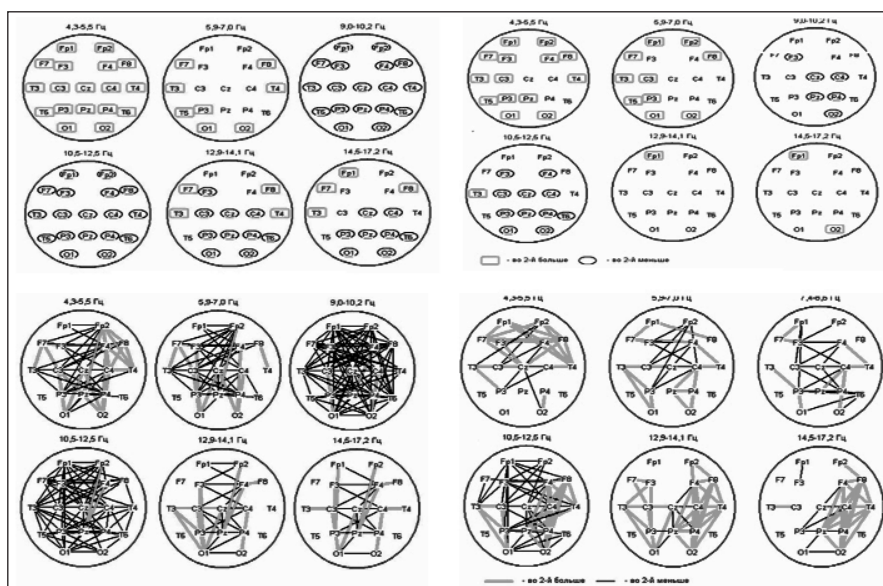


Рис. 5. Статистически значимые ($p < 0,05$) изменения мощности (I) и когерентности (II) в начале (а) и в конце (б) исследования у пациентов с посттравматическим синдромом ДН ($n=18$) по сравнению с нормой ($n=53$)

ческих признаков ДН: повышение мышечного тонуса по экстрапирамидному типу, тремор покоя, постуральные расстройства, снижение произвольной двигательной и психической активности, вегетативные нарушения в виде гиперсаливации, потливости и/или сальности кожных покровов. В паттерне ЭЭГ этой клинической картине соответствовало диффузное усиление синхронизированного β -ритма, акцентированного в лобных областях, при отсутствии или значительной редукции α -активности. Достоверным было диффузное снижение спектральной мощности в δ - и α -диапазонах наряду со стойким ее повышением в β - и θ - по передним (лобным и передневисочным) корковым областям по сравнению с нормой. Патологически усиленными были внутрислошарные лобно-височные когерентные связи ритма θ_1 справа.

Обсуждение. Выявленные нами клинические особенности согласуются с представлениями об экстрапирамидной форме ТЧМТ [22], дофаминдефицитных состояниях при

Наиболее характерные, статистически значимые особенности ЭЭГ пациентов с синдромом ДН

Состояние	Особенности
Синдром ДН	Диффузное усиление синхронизированного β -ритма, акцентированного в лобных областях, при отсутствии или значительной редукции α -активности в паттерне ЭЭГ. Достоверное диффузное снижение мощности в δ - и α -диапазонах наряду со стойким ее повышением в β - и θ - по передним (лобным и передневисочным) корковым областям по сравнению с нормой. Патологическое усиление внутрислошарных лобно-височных когерентных связей ритма θ_1 справа
Регресс синдрома	Повышение частоты β -активности (с 13–14 до 16–17 Гц) паттерна ЭЭГ и доминирующих пиков ее спектров мощности и когерентности; нормализация мощности β -активности 13–17 Гц, а также α_2 (9–10 Гц) в большинстве корковых областей – наряду с патологическим поступательным повышением ее по медленным (δ – θ) ритмам в передних корковых областях; нормализация симметричных межполушарных лобных и затылочных когерентных связей в θ -, α_1 (7,4–8,6 Гц) и β (13–17 Гц) диапазонах; стойкое, превышающее норму, усиление внутрислошарных когерентных связей в правом полушарии на частотах α_3 (10,5–12,5) и β (13–17 Гц)
Стимуляция препаратом	Нормализация исходно повышенной мощности β -активности (13–23 Гц) в лобных и передневисочных корковых областях, особенно справа; снижение и нормализация исходно повышенных внутрислошарных когерентных связей по этим частотам (передние отделы правого полушария). Поступательное усиление по сравнению с нормой ряда правополушарных когерентных связей θ - и β - (13–17 Гц) активности (затылочно-височные отделы)

ТЧМТ мозга [2, 34, 47] и других заболеваний [38–41]. Описанные в настоящей работе сопутствующие изменения биоэлектрической активности согласуются с данными литературы о патологии дофаминергической системы и ее ЭЭГ-маркерах [43, 46, 62, 63]. Устойчивое сочетание описанных выше клинических и ЭЭГ нарушений позволяет определить их как посттравматический клинико-ЭЭГ-синдром ДН. Данный синдром отмечается у обследованных нами пациентов в состояниях вегетативного статуса, акинетического мутизма и мутизма с пониманием речи, а также, в одном случае, — в коматозном состоянии.

В литературе описана важная роль дофаминергической системы в процессах внимания, эмоционального контроля и психической активности [64–76]. В связи с этим ее критический дефицит у пациентов в вегетативном статусе может объяснять не только неврологические симптомы, но и стойкие перечисленные выше нарушения, включая внимание как базовый компонент сознания. Однако необходимо при этом учитывать, что клинические признаки синдрома ДН (тремор, повышение тонуса по экстрапирамидному типу) часто сохраняются у больных и при ясном сознании.

В наших исследованиях показано, что амантадина сульфат (ПК-Мерц) не оказывает значимого влияния на исход ТЧМТ, но влияет по большей части на клинические симптомы ДН. Таким образом, максимальный эффект данного препарата выражен в период активного лечения, что подтверждается и данными литературы [77].

Таким образом, установлено, что посттравматический синдром ДН более характерен для ранних стадий восстановления психической деятельности (вегетативный статус, акинетический мутизм, мутизм с пониманием речи). Развернутой клинической картине синдрома ДН сопутствуют изменения ЭЭГ в виде увеличения выраженности синхронизированной β -активности частотой 13–14 Гц, достоверно усиленной в лобных и передневисочных областях. Регресс синдрома ДН сопровождается учащением β -активности ЭЭГ (от 13 до 16 Гц), нормализацией ее мощности и когерентности — со стойким патологическим усилением правополушарных связей, особенно в затылочно-височных отделах. Применение амантадина сульфата ускоряет регресс синдрома ДН по сравнению с контрольной группой, достоверно не влияя на темпы восстановления психической деятельности.

ЛИТЕРАТУРА

1. Потапов АА, Лихтерман ЛБ, Кравчук АД, Рошаль ЛМ. Черепно-мозговая травма: проблемы и перспективы. Вопросы нейрохирургии им. Н.Н. Бурденко. 2009;(2):3–8. [Potapov AA, Likhterman LB, Kravchuk AD, Roshal' LM. Traumatic brain injury: problems and perspectives. *Voprosy neurokhirurgii im. N.N. Burdenko*. 2009;(2):3–8. (In Russ.)]
2. Bales JW, Wagner AK, Kline AE, Dixon CE. Persistent cognitive dysfunction after traumatic brain injury: a dopamine hypothesis. *Neurosci Biobehav Rev*. 2009;33:981–1003. DOI: <http://dx.doi.org/10.1016/j.neubiorev.2009.03.011>.
3. Зайцев ОС, Потапов АА, Шарова ЕВ и др. Комплексная реабилитация пострадавших с психическими расстройствами вследствие тяжелой черепно-мозговой травмы. Неврологический вестник. Журнал им. В.М. Бехтерева. 2009;XLI(4):18–21. [Zaitsev OS, Potapov AA, Sharova EV. Complex rehabilitation of patients with mental disorders after severe cranio-cerebral traumas. *Nevrologicheskii vestnik. Zhurnal im. V.M. Bekhtereva*. 2009;XLI(4):18–21. (In Russ.)]
4. Смирнов ЛИ. Патологическая анатомия и патогенез травматических заболеваний нервной системы. Том 1–2. Москва: Издательство АМН СССР. 1947–1949. С. 310. [Smirnov LI. *Patologicheskaya anatomiya i patogenez travmaticheskikh zabolevanii nervnoi sistemy* [Pathological anatomy and pathogenesis of traumatic diseases of nervous system]. Vol. 1–2. Moscow: Izdatel'stvo AMN SSSR. 1947–1949. P. 310.]
5. Кондратьев АН, Ивченко ИМ. Анестезия и интенсивная терапия травмы ЦНС. Санкт-Петербург: Санкт-Петербургское медицинское издательство; 2002. С. 128. [Kondrat'ev AN, Ivchenko IM. *Anesteziya i intensivnaya terapiya travmy TsNS* [Anesthesia and intensive therapy of a trauma of TsNS]. St-Petersburg: Sankt-Peterburgskoe meditsinskoe izdatel'stvo; 2002. P. 128.]
6. Reilly PL, Bullock R, editors. *Head Injury, pathophysiology and management*. 2nd ed. 2005. P. 501–5. DOI: <http://dx.doi.org/10.1201/b13492>.
7. Seeman P, Tedesco JL, Lee T, et al. Dopamine receptors in the central nervous system. *Fed Proc*. 1978;37:131–6.
8. Chudasama Y, Robbins TW. Functions of frontostriatal systems in cognition: comparative neuropsychopharmacological studies in rats, monkeys and deficits induced by closed-head injury in the mouse. *J Neurotrauma*. 2006;15:231–7.
9. Chen Y, Shohami E, Constantini S, Weinstock M. Rivastigmine, a brain-selective acetylcholinesterase inhibitor, ameliorates cognitive and motor deficits induced by closed-head injury in the mouse. *J Neurotrauma*. 1998;15(4):231–7. DOI: <http://dx.doi.org/10.1089/neu.1998.15.231>.
10. Noble JM, Hauser WA, Silver JM. Effects of rivastigmine on cognitive function in patients with traumatic brain injury. *Neurology*. 2007;68:1749–50. DOI: <http://dx.doi.org/10.1212/01.wnl.0000266745.86958.ce>.
11. Tenovuo O. Central acetylcholinesterase inhibitors in the treatment of chronic traumatic brain injury—clinical experience in 111 patients. *Prog Neuropsychopharmacol Biol Psychiat*. 2005;29:61–7. DOI: <http://dx.doi.org/10.1016/j.pnpbp.2004.10.006>.
12. Raz A. Anatomy of attentional networks. *J Anat Rec B New Anat*. 2004;281:21–36. DOI: <http://dx.doi.org/10.1002/ar.b.20035>.
13. Ding Y, Yao B, Lai Q, McAllister JP. Impaired motor learning and diffuse axonal damage in motor and visual systems of the rat following traumatic brain injury. *J Neurol Res*. 2001;23:193–202. DOI: <http://dx.doi.org/10.1179/016164101101198334>.
14. Dunn-Meynell AA, Levin BE. Histological markers of neuronal, axonal and astrocytic changes after lateral rigid impact traumatic brain injury. *J Brain Res*. 1997;761:25–41. DOI: [http://dx.doi.org/10.1016/S0006-8993\(97\)00210-2](http://dx.doi.org/10.1016/S0006-8993(97)00210-2).
15. Dietrich WD, Alonso O, Halley M. Early microvascular and neuronal consequences of traumatic brain injury: a light and electron microscopic study in rats. *J Neurotrauma*. 1994;11:289–301. DOI: <http://dx.doi.org/10.1089/neu.1994.11.289>.
16. Fontaine A, Azouvi P, Remy P, et al. Functional anatomy of neuropsychological deficits after severe traumatic brain injury. *Neurology*. 1999;53:1963–8. DOI: <http://dx.doi.org/10.1212/WNL.53.9.1963>.
17. Hicks RR, Smith DH, Lowenstein DH, et al. Mild experimental brain injury in the rat induces cognitive deficits associated with regional neuronal loss in the hippocampus. *J Neurotrauma*. 1993;10:405–14. DOI: <http://dx.doi.org/10.1089/neu.1993.10.405>.
18. Smith DH, Lowenstein DH, Gennarelli TA, McIntosh TK. Persistent memory dysfunction is associated with bilateral hippocampal damage following experimental brain injury. *Neurosci Lett*. 1994;168:151–4. DOI: [http://dx.doi.org/10.1016/0304-3940\(94\)90438-3](http://dx.doi.org/10.1016/0304-3940(94)90438-3).
19. Lemon N, Manahan-Vaughan D. Dopamine D1/D5 receptors gate the acquisition of novel information through hippocampal long-term potentiation and long-term depres-

- sion. *J Neurosci.* 2006;26:7723–9. DOI: <http://dx.doi.org/10.1523/JNEUROSCI.1454-06.2006>.
20. Dixon CE, Lyeth BG, Povlishock JT, et al. A fluid percussion model of experimental brain injury in the rat. *J Neurosurg.* 1987;67:110–9. DOI: <http://dx.doi.org/10.3171/jns.1987.67.1.011021>.
21. Lighthall JW, Dixon CE, Anderson TE. Experimental models of brain injury. *J Neurotrauma.* 1989;6:83–97. DOI: <http://dx.doi.org/10.1089/neu.1989.6.83>.
22. Угрюмов ВМ, редактор. Тяжелая закрытая травма черепа и головного мозга. Москва: Медицина; 1976. С. 303–7. [Ugryumov VM, editor. *Tyazhelaya zakrytaya travma cherepa i golovnogo mozga* [The severe closed injury of a skull and brain]. Moscow: Meditsina; 1976. P. 303–7.]
23. Goldstein LB. Neuropharmacology of TBI-induced plasticity. *J Brain Inj.* 2003;17:685–94. DOI: <http://dx.doi.org/10.1080/0269905031000107179>.
24. McAllister TW, Flashman LA, Sparling MB, Saykin AJ. Working memory deficits after traumatic brain injury: catecholaminergic mechanisms and prospects for treatment – a review. *J Brain Inj.* 2004;18:331–50. DOI: <http://dx.doi.org/10.1080/02699050310001617370>.
25. Gentilini M, Barbieri C, De Renzi E, Faglioni P. Space exploration with and without the aid of vision in hemisphere-damaged patients. *J Cortex.* 1989;25: 643–51. DOI: [http://dx.doi.org/10.1016/S0010-9452\(89\)80024-3](http://dx.doi.org/10.1016/S0010-9452(89)80024-3).
26. Draper K, Ponsford J. Cognitive functioning ten years following traumatic brain injury and rehabilitation. *Neuropsychology.* 2008;22:618–25. DOI: <http://dx.doi.org/10.1037/0894-4105.22.5.618>.
27. Ponsford J, Kinsella G. Attentional deficits following closed-head injury. *J Clin Exp Neuropsychol.* 1992;14:822–38. DOI: <http://dx.doi.org/10.1080/01688639208402865>.
28. McDowell S, Whyte J, D'Esposito M. Working memory impairments in traumatic brain injury: evidence from a dual-task paradigm. *Neuropsychologia.* 1997;35:1341–53. DOI: [http://dx.doi.org/10.1016/S0028-3932\(97\)00082-1](http://dx.doi.org/10.1016/S0028-3932(97)00082-1).
29. Wise SP, Murray EA, Gerfen CR. The frontal cortex-basal ganglia system in primates. *Crit Rev Neurobiol.* 1996;10:317–56. DOI: <http://dx.doi.org/10.1615/CritRevNeurobiol.v10.i3-4.30>.
30. Brennan AR, Arnsten AF. Neuronal mechanisms underlying attention deficit hyperactivity disorder: the influence of arousal on prefrontal cortical function. *J Ann NY Acad Sci.* 2008;1129:236–45. DOI: <http://dx.doi.org/10.1196/annals.1417.00731>.
31. Sanders MJ, Sick TJ, Perez-Pinzone MA, et al. Chronic failure in the maintenance of long-term potentiation following fluid percussion injury in the rat. *J Brain Res.* 2000;861:79–86. DOI: [http://dx.doi.org/10.1016/S0006-8993\(00\)01986-7](http://dx.doi.org/10.1016/S0006-8993(00)01986-7).
32. Baddeley A. Working memory. *J Science.* 1992;255:556–9. DOI: <http://dx.doi.org/10.1126/science.1736359>.
33. Bales JW, Wagner AK, Kline AE, Dixon CE. Persistent cognitive dysfunction after traumatic brain injury: a dopamine hypothesis. *Neurosci Biobehav Rev.* 2009;33:981–1003. DOI: <http://dx.doi.org/10.1016/j.neubiorev.2009.03.011>.
34. Oddy M, Coughlan T, Tyerman A, Jenkins D. Social adjustment after closed head injury: a further follow-up seven years after injury. *J Neurol Neurosurg Psychiatry.* 1985;48:564–8. DOI: <http://dx.doi.org/10.1136/jnnp.48.6.564>.
35. Arciniegas DB, Topkoff J, Silver JM. Neuropsychiatric aspects of traumatic brain injury. *Curr Treat Options Neurol.* 2000;2(2):169–86. DOI: <http://dx.doi.org/10.1007/s11940-000-0017-y>.
36. Moldover JE, Goldberg KB, Prout MF. Depression after traumatic brain injury: a review of evidence for clinical heterogeneity. *J Neuropsychol.* 2004;14:143–54. DOI: <http://dx.doi.org/10.1007/s11940-000-0017-y>.
37. Mega MS, Cummings JL. Frontal-subcortical circuits and neuropsychiatric disorders. *J Neuropsychiatry Clin Neurosci.* 1994;6:358–70.
38. Donnemiller E, Brenneis C, Wissel J, et al. Impaired dopaminergic neurotransmission in patients with traumatic brain injury: a SPECT study using 123I-beta-CIT and 123I-IBZM. *Eur J Nucl Med.* 2000;27:1410–4. DOI: <http://dx.doi.org/10.1007/s002590000308>.
39. Meythaler JM, Brunner RC, Johnson A, Novack TA. Amantadine to improve neurorecovery in traumatic brain injury-associated diffuse axonal injury: a pilot double-blind randomized trial. *J Head Trauma Rehabil.* 2002;17:300–13. DOI: <http://dx.doi.org/10.1097/00001199-200208000-00004>.
40. Бархатова ВП. Нейротрансмиттерная организация базальных ганглиев. В кн.: Экстрапирамидные расстройства. Руководство по диагностике и лечению. Под ред. В.Н. Штока, И.А. Ивановой-Смоленской, О.С. Левина. Москва: МЕДпресс-информ; 2002. С. 9–15. [Barkhatova VP. Neurotransmitter organization of basal ganglia. In: *Ekstrapiramidnye rasstroystva. Rukovodstvo po diagnostike i lecheniyu* [Extrapyramidal frustration. Guide to diagnostics and treatment]. Shtok VN, Ivanova-Smolenskaya IA, Levin OS, editors. Moscow: MEDpress-inform; 2002. P. 9–15.]
41. Голубев ВЛ, Левин ЯИ, Вейн АМ. Болезнь Паркинсона и синдром паркинсонизма. Москва: МЕДпресс-информ; 2000. С. 416. [Golubev VL, Levin YaI, Vein AM. *Bolezni' Parkinsona i sindrom parkinsonizma* [Parkinson's disease and syndrome of parkinsonism]. Moscow: MEDpress-inform; 2000. P. 416.]
42. Wagle AC, Wagle SA, Markova IS, Berrios GE. Psychiatric Morbidity in Huntington's disease. *Neurology, Psychiatry and Brain Research.* 2000;8:5–16.
43. Луцкий ИС, Евтушенко СК, Симонян ВА. Болезнь Паркинсона (клиника, диагностика, принципы терапии). Международный неврологический журнал. 2011;5(43):159–74. [Lutskii IS, Evtushenko SK, Simonyan VA. Parkinson's disease (clinic, diagnostics, principles of therapy). *Mezhdunarodnyi neurologicheskii zhurnal.* 2011;5(43):159–74. (In Russ.)]
44. Аракелян РК, Неробкова ЕА, Катунина ЕА. Функциональная активность головного мозга у пациента с болезнью Паркинсона при лечении сульфатом амантидина. Журнал неврологии и психиатрии им. С.С. Корсакова. 2005;105(9):18–22. [Arakelyan RK, Nerobkova EA, Katunina EA. Funktsional'naya aktivnost' golovnogo mozga u patsienta s boleznyu Parkinsona pri lechenii sul'fatom amantadina. *Zhurnal neurologii i psikiatrii im. S.S. Korsakova.* 2005;105(9):18–22. (In Russ.)]
45. Soikkeli R, Partanen J, Soinen H, et al. Slowing of EEG in Parkinson's disease. *Electroencephalogr Clin Neurophysiol.* 1991;79(3):159–65. DOI: [http://dx.doi.org/10.1016/0013-4694\(91\)90134-P](http://dx.doi.org/10.1016/0013-4694(91)90134-P).
46. Fonseca LC, Tedrus GM, Letro GH, Bossoni AS. Dementia, mild cognitive impairment and quantitative EEG in patients with Parkinson's disease. *J Clin EEG Neurosci.* 2009;40(3):168–72. DOI: <http://dx.doi.org/10.1177/155005940904000309>.
47. Обухов ЮВ, Королев МС, Карабанов АВ и др. Особенности частотно-временной структуры ЭЭГ у пациентов на ранних стадиях болезни Паркинсона. Технологии живых систем. 2011;8:40–7. [Obukhov YuV, Korolev MS, Karabanov AV, et al. The peculiarities of EEG time-frequency structure in patients of early stage of Parkinson disease. *Tekhnologii zhivyykh sistem.* 2011;8:40–7. (In Russ.)]
48. Arciniegas DB. The cholinergic hypothesis of cognitive impairment caused by traumatic brain injury. *Curr Psychiatry Rep.* 2003;5:391–9. DOI: <http://dx.doi.org/10.1007/s11920-003-0074-5>.
49. Челябинина МВ, Шарова ЕВ, Зайцев ОС. Клинические и электроэнцефалографические эффекты сульфата амантидина (ПК-Мерц) на фоне угнетенного сознания вследствие тяжелой травмы головного мозга. Журнал неврологии и психиатрии им. С.С. Корсакова. 2011;111(5):24–9. [Chelyapina MV, Sharova EV, Zaitsev OS. Clinical and electroencephalographic effects of amantadine sulfate (PK-Merz) on consciousness disorders due to the severe traumatic brain injury. *Zhurnal neurologii i psikiatrii im. S.S. Korsakova.* 2011;111(5):24–9. (In Russ.)]
50. Доброхотова ТА, Гриндель ОМ, Брагина НН и др. Восстановление сознания после длительной комы у больных с тяжелой черепно-мозговой травмой. Журнал невропатологии и психиатрии им. С.С. Корсакова. 1985;85(5):720–6. [Dobrokhotova TA, Grindel' OM, Bragina NN, et al. Restoration of consciousness after a long coma at patients with a severe craniocerebral injury. *Zhurnal*

- nevropatologii i psikiatrii im. S.S. Korsakova.* 1985;85(5):720–6. (In Russ.)
51. Доброхотова ТА, Потапов АА, Зайцев ОС, Лихтерман ЛБ. Обратимые посткоматозные бессознательные состояния. Социальная и клиническая психиатрия. 1996;6(2):26–36. [Dobrokhotova TA, Potapov AA, Zaitsev OS, Likhberman LB. Reversible post-coma unconsciousnesses. *Sotsial'naya i klinicheskaya psikhia-triya.* 1996;6(2):26–36. (In Russ.)]
52. Зайцев ОС. Проблемы восстановления психической деятельности после тяжелой черепно-мозговой травмы. Перший з'їзд нейрохірургів України. Тези доповідей. Київ; 1993. С. 212. [Zaitsev OS. Problems of restoration of mental activity after a severe cranio-cerebral injury. Перший з'їзд нейрохірургів України. Тези доповідей. Київ; 1993. P. 212.]
53. Fahn S, Marsden C, Calne D, et al., editors. Unified Parkinson's disease rating scale. Recent developments in Parkinson's disease. *McMillan Healthcare Information.* 1987;5:153–63.
54. McPeak LA. Physiatric history and examination. In: Physical medicine and rehabilitation. Braddom R, editor. W.B. Saunders Company; 1996. P. 3–42.
55. Вейс М, Зембатьї А. Физиотерапия. Москва: Медицина; 1986. 495 с. [Veis M, Zembatyi A. *Fizioterapiya* [Physiotheraphi]. Moscow: Meditsina; 1986. 495 p.]
56. Коршунов АМ. Особенности течения и эффективность лечения болезни Паркинсона. Дисс. докт. мед. наук. Москва; 2002. 304 с. [Korshunov AM. *Osobennosti techeniya i effektivnosti' lecheniya bolezni Parkinsona.* Diss. dokt. med. nauk [Features of a current and efficiency of treatment of a Parkinson's disease: Dr. Diss. (Med. Sci.)]. Moscow; 2002. 304 p.]
57. Teasdale JD, Fogarty SJ. Differential effects of induced mood on retrieval of pleasant and unpleasant events from episodic memory. *J Abnorm Psychol.* 1979;88:248–57.
58. Русинов ВС, Гриндель ОМ, Болдырева ГН, Вакар ЕМ. Биопотенциалы мозга человека. Математический анализ. Москва: Медицина; 1987. С. 254. [Rusinov VS, Grindel' OM, Boldyreva GN, Vakar EM. *Biopotentsialy mozga cheloveka. Matematicheskii analiz* [Biopotentials of a brain of the person. Mathematical analysis]. Moscow: Meditsina; 1987. P. 254.]
59. Коптелов ЮМ, Гнездицкий ВВ. Анализ скальповых потенциальных полей и трехмерная локализация эквивалентных источников эпилептической активности мозга человека. Журнал невропатологии и психиатрии им. С.С. Корсакова. 1989;89(6):11. [Koptelov YuM, Gnezditskii VV. Analysis of scalp potential fields and three-dimensional localization of equivalent sources of epileptic activity of a brain of the person. *Zhurnal*
- nevropatologii i psikiatrii im. S.S. Korsakova.* 1989;89(6):11. (In Russ.)]
60. Gambarelli Y, Gurinel G, Cherrot L, Mattei M. Computerized axial Tomography (an anat. atlas of sections of the Human body. Anatomy-Radiology-Scannes). Berlin: Heidelberg N.Y.; 1977.
61. Гриндель ОМ, Машеров ЕЛ, Воронов ВГ. Методы математического анализа ЭЭГ. Нейрофизиологические исследования в клинике. Москва: Антидор. 2001. С. 24–38. [Grindel' OM, Masherov EL, Voronov VG. *Metody matematicheskogo analiza EEG. Neirofiziologicheskie issledovaniya v klinike* [Methods of the mathematical analysis of EEG. Neurophysiological researches in clinic]. Moscow: Antidor. 2001. P. 24–38.]
62. Воронов ВГ, Щекутьев ГА, Гриндель ОМ. Пакет программ для статистического сравнения записей ЭЭГ. Материалы международной конференции «Клинические нейронауки: нейро-физиология неврология, нейрохирургия», Украина, Крым, Гурзуф, июнь 2003. С. 22–24. [Voronov VG, Shchekut'ev GA, Grindel' OM. The software package for statistical comparison of records EEG. *Materialy mezhdunarodnoi konferentsii «Klinicheskie neironauki: neuro-fiziologiya neurologiya, neurokhirurgiya»*, Ukraine, Krym, Gurzuf, iyun' 2003 [Materials of the international conference «Clinical neurosciences: neurophysiology neurology, neurosurgery», Ukraine, Crimea, Gurzuf, June. 2003]. P. 22–24.]
63. Dimpfel W. Pharmacological modulation of dopaminergic brain activity and its reflection in spectral frequencies of the rat electropharmacogram. *Neuropsychobiology.* 2008;58(3–4):178–86. DOI: <http://dx.doi.org/10.1159/000191124>.
64. Babiloni C, De Pandis MF, Vecchio F, et al. Cortical sources of resting state electroencephalographic rhythms in Parkinson's disease related dementia and Alzheimer's disease. *J Clin Neurophysiol.* 2011;122(12):2355–64. DOI: <http://dx.doi.org/10.1016/j.clinph.2011.03.029>.
65. Ploeger GE, Spruijt BM, Cools AR. Spatial localization in the Morris water maze in rats: acquisition is affected by intra-accumbens injections of the dopaminergic antagonist haloperidol. *J Behav Neurosci.* 1994;108:927–34. DOI: <http://dx.doi.org/10.1037/0735-7044.108.5.927>.
66. Ploeger GE, Willemen AP, Cools AR. Role of the nucleus accumbens in social memory in rats. *J Brain Res Bull.* 1991;26:23–7. DOI: [http://dx.doi.org/10.1016/0361-9230\(91\)90187-O](http://dx.doi.org/10.1016/0361-9230(91)90187-O).
67. Cools AR, Ellenbroek B, Heeren D, Lubbers L. Use of high and low responders to novelty in rat studies on the role of the ventral striatum in radial maze performance: effects of intra-accumbens injections of sulpiride. *Can J Physiol Pharmacol.* 1993 May–Jun;71(5–6):335–42. DOI: <http://dx.doi.org/10.1139/y93-052>.
68. Setlow B, McGaugh JL. Sulpiride infused into the nucleus accumbens posttraining impairs memory of spatial water maze training. *J Behav Neurosci.* 1998;112:603–10. DOI: <http://dx.doi.org/10.1037/0735-7044.112.3.603>.
69. Coccorello R, Adriani W, Oliverio A, Mele A. Effect of intra accumbens dopamine receptor agents on reactivity to spatial and non-spatial changes in mice. *Psychopharmacology.* 2000;152:189–99. DOI: <http://dx.doi.org/10.1007/s002130000515>.
70. Mitchell JB, Gratton A. Involvement of mesolimbic dopamine neurons in sexual behaviors: implications for the neurobiology of motivation. *J Rev Neurosci.* 1994;5:317–29.
71. Saatman KE, Duhaime AC, Bullock R. Classification of traumatic brain injury for targeted therapies. *J Neurotrauma.* 2008;25(7):719–38. DOI: <http://dx.doi.org/10.1089/neu.2008.0586>.
72. Baldo BA, Kelley AE. Discrete neurochemical coding of distinguishable motivational processes: insights from nucleus accumbens control of feeding. *Psychopharmacology.* 2007;191:439–59. DOI: <http://dx.doi.org/10.1007/s00213-007-0741-z>.
73. Wickens JR, Budd CS, Hyland BI, Arbuthnott GW. Striatal contributions to reward and decision making: making sense of regional variations in a reiterated processing matrix. *Ann NY Acad Sci.* 2007;1104:192–212. DOI: <http://dx.doi.org/10.1196/annals.1390.016>.
74. Mura A, Feldon J. Spatial learning in rats is impaired after degeneration of the nigrostriatal dopaminergic system. *Move Disord.* 2003;18:860–71. DOI: <http://dx.doi.org/10.1002/mds.10472>.
75. Tamaru F. Disturbances in higher function in Parkinson's disease. *J Eur Neurol.* 1997;38(2):33–6. DOI: <http://dx.doi.org/10.1159/000113474>.
76. Ridley RM, Cummings RM, Leow-Dyke A, Baker HF. Neglect of memory after dopaminergic lesions in monkeys. *J Behav Brain Res.* 2006;166:253–62. DOI: <http://dx.doi.org/10.1016/j.bbr.2005.08.007>.
77. Giacino JT, Zacler ND. Outcome following severe brain injury: the comatose, vegetative and minimally responsive patient. *J Head Traum Rehabil.* 1995;10(1):40–56. DOI: <http://dx.doi.org/10.1097/00001199-199502000-00006>.

Исследование не имело спонсорской поддержки. Авторы несут полную ответственность за предоставление окончательной версии рукописи в печать. Все авторы принимали участие в разработке концепции статьи и написании рукописи. Окончательная версия рукописи была одобрена всеми авторами.