26. Berry H., Hutchinson D.R. A multicentre placebo-controlled study in general practice to evaluate the efficacy and safety of tizanidine in acute low-back pain. J Int Med Res 1988;16:75–82.
27. Штрибель Х.В. Терапия хронической боли: Практическое руководство: Пер. с нем. Под ред. Н.А. Осиповой, А.Б. Данилова, В.В. Осиповой. М.: ГЭОТАР-Медиа, 2005;304 с.
28. Боль: Руководство для врачей и студентов. Под ред. акад. РАМН Н.Н.Яхно. М.: МЕДпресс-информ, 2009;304 с.
29. Diener H.C., Montagna P., Gacs G. et al. Efficacy and tolerability of diclofenac potassium sachets in crossover study in comparison with diclofenac potassium tablets and placebo. Cephalalgia 2006;26(5):537–47.
30. Hutchinson D.R. Modified Release Tizanidine: A review. J Int Med Res 1989;17:565–73.
31. Wiesendanger M: Neurophysiological investigations of tizanidine. In: Die klinische Wertung der Spatizitat. Conrad B., Benecke R., Bauer HJ. (eds). Stuttgart: Schattauer Press, 1984;39–55.
32. Shimomura T., Awaki E., Kowa H. et al. Treatment of Tension-type Headache With Tizanidine Hydrochloride: Its Efficacy and Relationship to the Plasma MHPG Concentration. Headache 1991;31:601–4.
33. Emre M. The gastroprotective effects of tizanidine: an overview. Cur Ther Res 1998;59(1):2–12.
34. Рябус М.В. Лечение головной боли напряжения методом биологической обратной связи. Дис. ... канд. мед. наук. М., 1998.

Н.В. Пизова, Д.С. Дружинин

Ярославская государственная медицинская академия

Патогенез и лечение хронических ишемических цереброваскулярных заболеваний

Отмечено, что ежегодно число новых случаев острых нарушений мозгового кровообращения составляет не менее 700 на 100 тыс. населения. Хроническая ишемия мозга приводит к развитию энцефалопатии с широким спектром субъективных и объективных неврологических нарушений, ухудшающих память и другие когнитивные функции, физические возможности и качество жизни. Обсуждаются патогенез хронических ишемических нарушений кровоснабжения головного мозга, проблемы диагностики и лечения острой и хронической ишемии.

Ключевые слова: *острые нарушения мозгового кровообращения, хронические ишемические цереброваскулярные заболевания, патогенез, диагностика, лечение.*
Контакты*: Наталия Вячеславовна Пизова* ***pizova@yandex.ru***

Chronic ischemic cerebrovascular diseases: pathogenesis and treatment

N.V. Pizova, D.S. Druzhinin

Yaroslavl State Medical Academy

The annual incidence of new cases of acute cerebral circulatory disorders is noted to be at least 700 per 100 000 population. Chronic brain ischemia leads to the development of encephalopathy with a wide spectrum of subjective and objective neurological disorders worsening memory and other cognitive functions, physical capacities, and quality of life. The pathogenesis of chronic ischemic disorders of blood supply to the brain and the problems of the diagnosis and treatment of acute and chronic ischemia are discussed.

Key words: *acute cerebral circulatory disorders, chronic ischemic cerebrovascular diseases, pathogenesis, diagnosis, treatment.*
Contact: *Natalia Vyacheslavovna Pizova* ***pizova@yandex.ru***

Актуальность проблемы

Проблема диагностики и лечения острой и хронической ишемии мозга сохраняет актуальность. Ежегодно число новых случаев острых нарушений мозгового кровообращения составляет не менее 700 на 100 тыс. населения [1]. Хроническая ишемия мозга приводит к развитию энцефалопатии с широким спектром субъективных и объективных неврологических нарушений, ухудшающих память и другие когнитивные функции, физические возможности и качество жизни. Прогрессирующее ишемическое повреждение головного мозга не только лежит в основе старения, но и повышает вероятность развития ишемического инсульта.

В многочисленных эпидемиологических исследованиях [2–6] установлены причины, ведущие к развитию хронической ишемической цереброваскулярной патологии. Среди этих причин – повреждения церебральных артерий (атеросклероз, гипертоническая артериопатия, васкулиты, врожденные аномалии и др.), кардиогенная эмболия, активация свертывающей системы крови вследствие различных заболеваний и состояний и др. Важное социальное значение хронических форм цереброваскулярных заболеваний определяется тем, что часто они приводят к грубым когнитивным нарушениям и дезадаптации больного в обществе.

Патогенез хронических ишемических нарушений кровоснабжения головного мозга

В норме кровоснабжение головного мозга осуществляется двумя парами сонных и позвоночных артерий, которые широко анастомозируют между собой концевыми ветвями, образуя на основании мозга виллизиев круг. Внутренняя сонная артерия снабжает кровью большую часть полушарий головного мозга (лобные, височные, теменные доли) и подкорковые структуры. Артерии вертеброба-

зилярной системы снабжают кровью ствол мозга (в том числе продолговатый мозг), мозжечок, часть коры затылочных долей головного мозга, внутреннее ухо.

Нормальный кровоток для головного мозга составляет 55 мл/100 г ткани, а потребление кислорода – 3,7 мл/100 г ткани в минуту. При этом перфузия серого вещества в 4 раза превышает перфузию белого вещества мозга. Перфузия мозга в постоянных границах поддерживается ауторегуляцией.

Сужение просвета приводящих артерий, как и снижение АД, приводят к ишемии и нарушению обменных процессов в головном мозге, которые наблюдаются у здоровых лиц при уменьшении кровоснабжения мозга на 50% при непораженных артериях и на 10—20% при их окклюзии. Снижение объемного кровотока сначала ведет к заметным функциональным нарушениям (например, функции клеток мозга), а при дальнейшем уменьшении перфузии – к структурным повреждениям клеток и необратимым неврологическим расстройствам [7].

Причиной нарушения мозгового кровообращения может быть стенозирующий или окклюзирующий процесс в одной или нескольких церебральных артериях. Выделяют заболевания, преимущественно связанные с поражением крупных или мелких церебральных артерий. Считается, что заметное гемодинамическое влияние оказывает стеноз более 60—70% просвета артерии. В этих случаях развитие ишемии мозга, как и степень ее тяжести, зависят от величины стеноза, его локализации и распространенности. Кроме того, большое значение имеют вариант анатомического строения артериальной системы головного мозга (разомкнутый виллизиев круг), эффективность коллатеральной системы, уровень энергетических потребностей головного мозга, состояние ауторегуляции мозгового кровообращения.

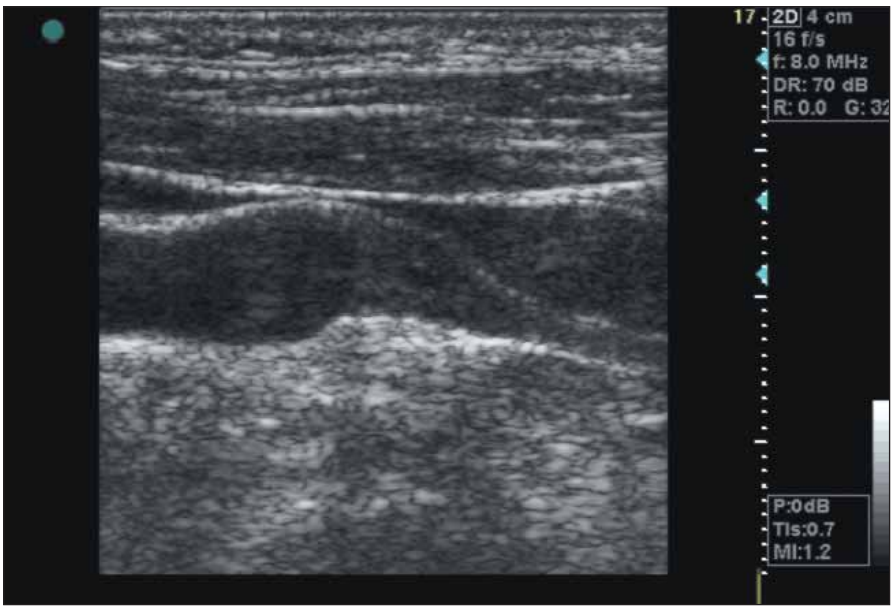

Рис. 1. *Дуплексное сканирование. Атеросклеротическая окклюзия внутренней сонной артерии*

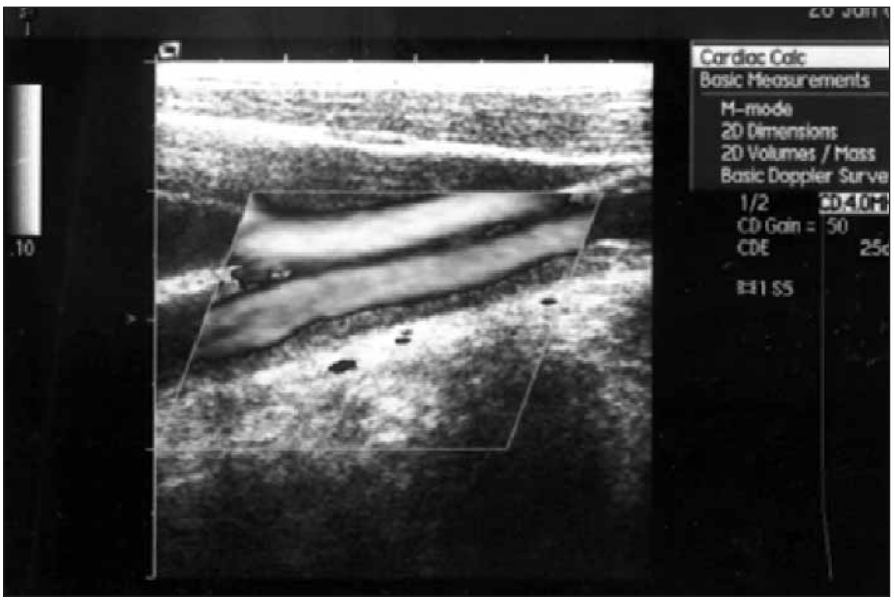

Рис. 2. *Дуплексное сканирование. Окклюзия внутренней сонной артерии на фоне неспецифического аортоартериита*

Окклюзирующие поражения внечерепных и внутричерепных артерий бывает различной этиологии: атеросклероз (рис. 1), неспецифический аортоартериит (рис. 2), фиброзно-мышечная дисплазия, коллагенозы, туберкулез, сифилис и др.

Поражение крупных церебральных артерий (церебральная макроангиопатия) чаще связано с атеросклерозом. Атеросклероз сосудов – наиболее распространенное заболевание головного мозга, поражающее сосуды мышечно-эластического типа и сопровождающееся формированием одиночных или множественных очагов липидных, главным образом холестериновых, отложений (атероматозных бляшек) во внутренней оболочке сосудов головного мозга. Последующее разрастание в ней соединительной ткани (склероз) и кальциноз стенки сосуда приводят к медленно прогрессирующим деформации и сужению его просвета вплоть до полного запустевания (облитерации) и как следствие – к хронической, медленно нарастающей недостаточности кровоснабжения головного мозга (рис. 3, 4).

К взаимосвязанным процессам при атеросклерозе сосудов головного мозга относят:

– формирование атеросклеротических бляшек с деструктивными и репаративными изменениями в них;

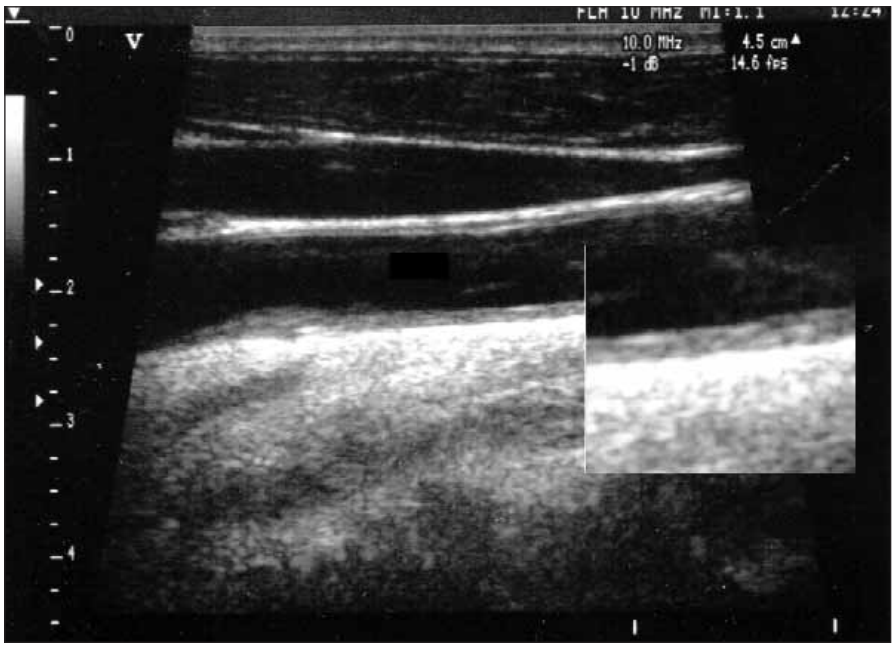

Рис. 3. *Дуплексное сканирование. Фиброинтимальная гиперплазия внутренней сонной артерии*

– характерный для атеросклероза стеноз (атеросклеротический стеноз);

– закрытие просвета артерии бляшкой (атеросклеротическая окклюзия);

– эмболию материалом распавшейся бляшки (артерио-артериальная эмболия);

– тромбоз, осложняющий атеросклероз, в области бляшки (атеротромбоз) или за ее пределами;

– вторичные структурные изменения сосудов, связанные с гемодинамическими нарушениями [2].

Атеросклеротические бляшки локализуются в магистральных артериях головы (МАГ), артериях основания мозга, включая внутричерепные отделы сонных и позвоночных артерий, артерии виллизиева круга, артерии конвекситальной и медиальной поверхности больших полушарий мозга и артерии мозжечка и ствола мозга [2].

При артериальной гипертензии (АГ), как и при атеросклерозе, патологические изменения развиваются в сосудах разного калибра. При АГ во внечерепных отделах МАГ формируются структурные изменения в виде очаговых и циркулярных мышечно-эластических утолщений внутренней оболочки и склероза внутренней и средней оболочек с деструкцией, фрагментацией и обызвествлением элементов эластического каркаса МАГ. Утрата мышечных и эластических элементов стенок МАГ и потеря тонуса сосудов способствуют возникновению патологической извитости и перегибов, которые в связи с образованием «септальных» стенозов (сужений в месте перегиба артерии) могут рассматриваться как самостоятельные патогенетические варианты нарушений мозгового кровообращения (рис. 5).

Несмотря на вовлечение при АГ внечерепных артерий, основные изменения происходят преимущественно в мелких церебральных артериях, в которых преобладают деструктивные процессы, проявляющиеся плазмо- и геморрагиями в стенки сосудов, нередко с некрозом оболочек сосуда, а также первичным некрозом миоцитов средней мозговой оболочки. Это приводит, с одной стороны, к гипертоническим стенозам, облитерации артерий, разрыву их стенок, с другой – к потере тонуса сосудов, пассивному их расширению и образованию перегибов церебральных артерий [2].

Редко хронические цереброваскулярные заболевания развиваются в результате аутоиммунных или инфекционных васкулитов, токсических или наследственных артериопатий, сенильной амилоидной ангиопатии. В результате генерализованного сужения мелких, проникающих вглубь мозга артерий происходит диффузное ишемическое поражение белого вещества глубинных отделов полушарий. Эти изменения ведут к уменьшению плотности белого вещества, что по данным нейровизуализации описывается как лейкоареоз [8]. Закупорка мелких церебральных артерий может вызвать образование небольших (лакунарных) инфарктов мозга, которые часто протекают бессимптомно.

Хронические ишемические поражения головного мозга, как очаговые, так и диффузные, способствуют развитию сосудистых когнитивных расстройств и сосудистой деменции, что клинически проявляется прогрессирующим ухудшением когнитивных функций (памяти, мышления, внимания, ориентировки и т. п.) и социальных навыков. Кроме того, сегодня доказано, что АГ является также фактором риска нейродегенеративного процесса, который нередко осложняет течение хронического цереброваскулярного заболевания [9–14].

В патогенезе острых и хронических форм цереброваскулярной патологии большое значение отводится ишемии и гипоксии, формирующейся в результате поражения магистральных сосудов или сосудов микроциркуляторного русла. Одним из механизмов этого является дефицит кислорода, который приводит к ограничению аэробного образования энергии вследствие нарушения энергосинтезирующей функции дыхательной цепи митохондрий. В результате происходят накопление активных форм кислорода, истощение запасов эндогенных антиоксидантов и активация перекисного окисления липидов (ПОЛ) клеточных мембран, что может приводить к гибели клеток мозга [15–17]. Окислительный стресс не только играет важную роль в патогенезе различных сердечно-сосудистых заболеваний – кардиомиопатии, ИБС, ишемического инсульта [18–20], но и ускоряет процесс старения. Предполагают, что у лиц пожилого возраста снижается уровень антиоксидантной защиты и это ведет к накоплению ПОЛ [18].

Лечение хронических ишемических цереброваскулярных заболеваний

Лечение хронических цереброваскулярных заболеваний направлено на предупреждение прогрессирования

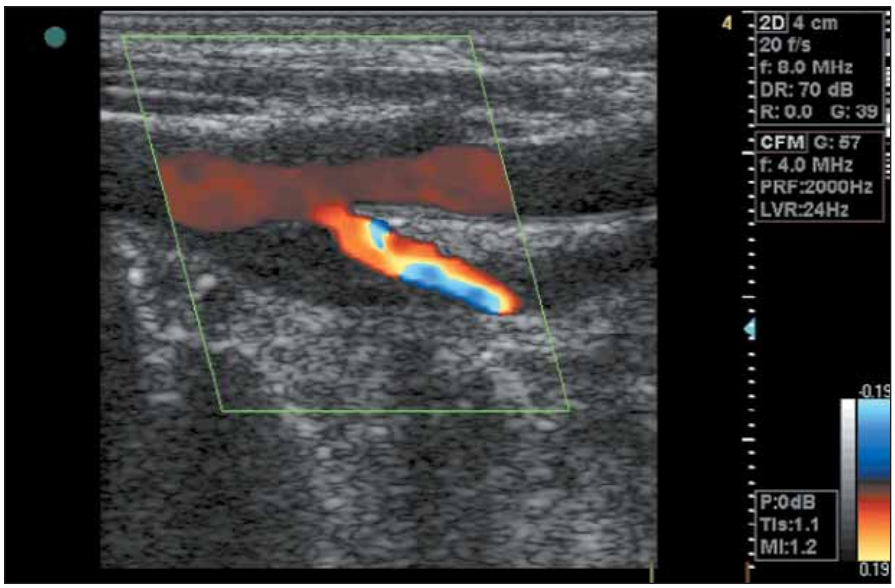

Рис. 4. *Дуплексное сканирование. Мягкая атеросклеротическая бляшка внутренней сонной артерии*

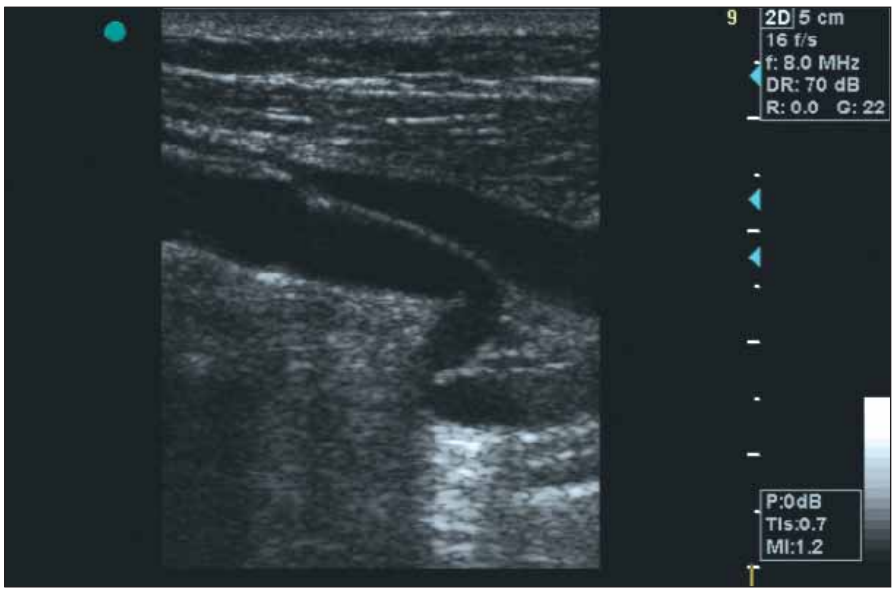

Рис. 5. *Дуплексное сканирование. «Септальный» (вследствие перегиба) стеноз внутренней сонной артерии*

основных патологических процессов и обычно включает нормализацию АД (в большинстве случаев с помощью антигипертензивных средств), снижение содержания холестерина липопротеидов низкой плотности (прием статинов), контроль уровня сахара в крови, терапию сопутствующих заболеваний. Обязательным условием является назначение антиагрегантов, особенно когда при атеросклеротическом поражении сосудов наблюдаются стеноз более 70% просвета сосуда или нарушение целостности сосудистой стенки. К препаратам с доказанной эффективностью в отношении профилактики ишемического инсульта относятся ацетилсалициловая кислота (аспирин) в дозе 50–100 мг/сут и клопидогрель (плавикс) в дозе 75 мг/сут. Важным патогенетическим мероприятием является также воздействие на другие известные факторы риска ишемии головного мозга, к которым относятся курение, сахарный диабет (СД), ожирение, гиподинамия и др.

При хронических ишемических цереброваскулярных заболеваниях в нашей стране широко используются препараты, воздействующие преимущественно на микроциркуляторное русло [19, 21–24]: пентоксифиллин, винпоцетин, экстракт гинкго билоба и др.; блокаторы кальциевых каналов (циннаризин, флюнаризин, нимодипин); блокаторы α_2-адренорецепторов (ницерголин).

Улучшению когнитивных функций при хронических цереброваскулярных заболеваниях могут способствовать препараты с нейрометаболическим действием: гинкго билоба, пирацетам, энцефабол, актовегин, фенотропил, L-карнитин, холина альфосцерат (глиатилин), цитиколин, церебролизин.

Важным компонентом лечения хронической ишемии мозга является назначение препаратов, обладающих антиоксидантной активностью, т. е. способностью обрывать цепь реакций свободнорадикального окисления или непосредственно разрушать молекулы перекисей. Такой способностью обладает ряд соединений различной химической структуры. По механизму действия их можно разделить на две группы – прямого и непрямого действия. Первые непосредственно связывают свободные радикалы, вторые – стимулируют антиоксидантную систему тканей [25–29].

Особый интерес представляет препарат с комплексными антиоксидантными и антигипоксическими свойствами – актовегин. Увеличение поглощения кислорода сосудистой стенкой при введении актовегина приводит к нормализации эндотелий-зависимых реакций и снижению периферического сосудистого сопротивления. Антиоксидантный эффект актовегина обеспечивается наличием в его составе меди, увеличивающей активность супероксиддисмутазы, что подтверждено методом атомно-эмиссионной спектрометрии, а также ионов магния, повышающих активность глутатионсинтетазы, которая осуществляет перевод глутатиона в глутамин [30]. Отмечена эффективность препарата при острых и хронических цереброваскулярных заболеваниях, последствиях черепно-мозговой травмы, когнитивных расстройствах [1, 31].

W. Jansen и G.W. Brueckner [13], изучавшие у пожилых пациентов с цереброваскулярной патологией действие различных доз таблетированной формы актовегина, показали эффективность 1200 и 1800 мг препарата, при этом актове-

гин в достоверно большей степени, чем плацебо, улучшал мышление и концентрацию внимания.

У 60 больных СД 2-го типа с диабетической энцефалопатией и когнитивными нарушениями различной степени выраженности после внутривенного введения 400 мг актовегина в течение 3 нед выявлено отчетливое улучшение когнитивных функций [32]. В другом исследовании [33] показана эффективность перорального применения актовегина в дозе 1200 мг в течение 3 мес у пожилых пациентов с СД 2-го типа в виде улучшения когнитивных функций (нейродинамической и регуляторной составляющих), слухоречевой памяти и зрительно-пространственной координации.

В заключение следует отметить, что при лечении цереброваскулярных нарушений необходим строго индивидуализированный подход с учетом имеющихся факторов риска, соматической и неврологической патологии.

ЛИТЕРАТУРА

1. Румянцева С.А. Актовегин в неврологии. Фарматека, 2003;4:35—41.
2. Верещагин Н.В., Моргунов В.А., Гулевская Т.С. Патология головного мозга при атеросклерозе и артериальной гипертонии. М., 1997;288 с.
3. Виленский Б.С. Инсульт. СПб.: МИА, 1995;389 с.
4. Виленский Б.С. Инсульт: профилактика, диагностика и лечение. СПб.: Фолиант, 2002;396 с.
5. Гогин Е.Е., Шмырев В.И. Цереброваскулярные осложнения гипертонической болезни: дисциркуляторная энцефалопатия, инсульты. Тер арх 1997;4:5–10.
6. Одинак М.М., Михайленко А.А., Иванов Ю.С. и др. Сосудистые заболевания головного мозга. СПб.: Гиппократ, 1997;168 с.
7. Гусев Е.И., Скворцова В.И. Ишемия головного мозга. М.: Медицина, 2001;328 с.
8. Pantoni L., Garsia J. Pathogenesis of leukoaraiosis. Stroke 1997;28:652–9.
9. Левин О.С., Дамулин И.В. Диффузные изменения белого вещества (лейкоареоз) и проблема сосудистой деменции. В кн.: Достижения в нейрогериатрии. Под ред. Н.Н. Яхно, И.В. Дамулина. М.: Изд-во ММА, 1995;189–231.
10. Мартынов А.И., Шмырев В.И., Остроумова О.Д. и др. Особенности поражения белого вещества головного мозга у пожилых больных с артериальной гипертензией. Клин мед 2000;6:11–5.
11. Hachinski V.C., Lassen N.A., Marshall Y. Multi-infarct dementia: a cause of mental deterioration in the elderly. Lancet 1974;2:207.
12. Hershey L.A., Olszewski W.A. Ischemic vascular dementia. In: Handbook of Demented Illnesses. Ed. by J.C.Morris. New York etc.: Marcel Dekker, Inc, 1994;335–51.
13. Jansen W., Brueckner G.W. Лечение хронической цереброваскулярной недостаточности с использованием драже Актовегин форте (двойное слепое плацебоконтролируемое исследование). РМЖ 2002;10(12–13):543–7.
14. Wentzel C., Rockwood K., MacKnight C. et al. Progression of impairment in patients with vascular cognitive impairment without dementia. Neurology 2001;57:714–6.
15. Биленко М.В. Теоретические и экспериментальные обоснования применения антиоксидантной терапии для профилактики острых ишемических повреждений в органах. В кн: Биоантиокислители в регуляции метаболизма в норме и патологии. М., 1982;195–213.
16. Болдырев А.А. Окислительный стресс и мозг. Соросовский образов журн 2001;7:21–7.
17. Федорова Т.Н. Окислительный стресс и защита головного мозга от ишемических повреждений. Дис. ... докт. биол. наук. М., 2004.
18. Неверов И.В. Место антиоксидантов в комплексной терапии пожилых больных ИБС. РМЖ 2001;9(18):3–8.
19. Bagchi D., Sen C.K., Ray S.D. et al. Molecular mechanisms of cardioprotection by a novel grape seed proanthocyanidin extract. Mutat Res 2003; 523–4:87–97.
20. Cheraskin E. Antioxidants in health and disease. J Am Optom Assoc 1996;67(1):50–7.
21. Андреев Н.А., Моисеев В.С. Антагонисты кальция в клинической медицине. М.: РЦ Фармединфо, 1995;161 с.
22. Бурчинский С.Г. Современные ноотропные средства. Журн практ врача 1996;5:42–5.
23. Дамулин И.В., Парфенов В.А., Скоромец А.А. и др. Нарушения кровообращения в головном и спинном мозге. Болезни нервной системы. Рук-во для врачей. Под ред. Н.Н. Яхно, Д.Р. Штульмана. М., 2003;231–302.
24. Захаров В.В., Яхно Н.Н. Нарушения памяти. М.: ГЭОТАР-Медиа, 2003;150 с.
25. Румянцева С.А., Кравчук А.А., Силина Е.В. Антиоксиданты в терапии цереброваскулярных заболеваний. Леч врач 2006;5:39–40.
26. Смирнова И.Н., Суслина З.А., Танашян М.М. и др. Антиоксидантное и нейротрофическое действие цитофлавина при хронических цереброваскулярных заболеваниях. Вестн СПб Гос мед акад 2002;3:110–4.
27. Суслина З.А., Федорова Т.Н., Максимова М.Ю. и др. Антиоксидантная терапия при ишемическом инсульте. Журн неврол и психиатр 2000;10:34–8.
28. Суслина З.А., Федорова Т.Н., Максимова М.Ю. и др. Антиоксидантное действие милдроната и L-карнитина при лечении больных с сосудистыми заболеваниями головного мозга. Экспер и клин фармакол 2003;3:32–5.
29. Шилов А.М. Антигипоксанты и антиоксиданты в кардиологической практике. РМЖ 2004;12(2):112–4.
30. Нордвик Б. Механизм действия и клиническое применение препарата актовегин. В сб.: Актовегин. Новые аспекты клинического применения. М., 2002;18–24.
31. Шмырев В.И., Остроумова О.Д., Боброва Т.А. Возможности препарата Актовегин в профилактике и лечении деменции. РМЖ 2003;4:216–20.
32. Строков И.А., Моргоева Ф.Э., Строков К.И. и др. Терапевтическая коррекция диабетической полиневропатии и энцефалопатии Актовегином. РМЖ 2006;9:698–703.
33. Захаров В.В., Сосина В.Б. Применение антигипоксантов в лечении когнитивных нарушений у больных сахарным диабетом. Неврол журн 2008;5:39–43.