Синдром кубитального канала под маской остеохондроза позвоночника

Головачева А.А.[1], Головачева В.А.[1], Юсупова Р.М.[1], Щеглова Н.С.[2], Зонов М.Г.[2], Башлачев М.Г.[2]

[1]Кафедра нервных болезней и нейрохирургии Института клинической медицины и [2]Клиника нервных болезней им. А.Я. Кожевникова ФГАОУ ВО «Первый Московский государственный медицинский университет им. И.М. Сеченова» Минздрава России (Сеченовский Университет), Москва

[1, 2]Россия, 119021, Москва, ул. Россолимо, 11, стр. 1

Синдром кубитального канала (СКК) – вторая по частоте компрессионная мононевропатия, для которой существует эффективное лечение. К факторам риска СКК относятся повторные сгибания руки в локтевом суставе и длительное сгибание руки с опорой на локоть. Диагноз СКК устанавливается на основании клинической картины заболевания, данных неврологического осмотра, результатов электронейромиографии и ультразвукового исследования. Симптомы заболевания быстро прогрессируют, поэтому ранняя диагностика СКК и своевременное лечение имеют большое значение для выздоровления пациента. К сожалению, пациенты с СКК нередко наблюдаются с ошибочным диагнозом дегенеративно-дистрофических изменений позвоночника. Представлено наблюдение эффективного лечения пациента молодого возраста, который длительно страдал СКК и имел ошибочный диагноз остеохондроза позвоночника. Через 6 мес после хирургического лечения (декомпрессия и невролиз левого локтевого нерва) у пациента восстановились чувствительность и движения в кисти. Обсуждаются вопросы диагностики и ведения пациентов с СКК. Сделан вывод о необходимости дальнейших исследований по оценке предикторов эффективного хирургического лечения пациентов с этим заболеванием.

Ключевые слова: *синдром кубитального канала; диагностика; лечение.*

Контакты: *Вероника Александровна Головачева;* ***xoxo.veronicka@gmail.com***

Для ссылки: *Головачева АА, Головачева ВА, Юсупова РМ и др. Синдром кубитального канала под маской остеохондроза позвоночника. Неврология, нейропсихиатрия, психосоматика. 2020;12(4):79–83.* ***DOI:*** *10.14412/2074-2711-2020-4-79-83*

Cubital tunnel syndrome masked by spinal osteochondrosis

Golovacheva A.A.[1], Golovacheva V.A.[1], Yusupova R.M.[1], Shcheglova N.S.[2], Zonov M.G.[2], Bashlachev M.G.[2]

[1]Department of Nervous System Diseases and Neurosurgery, Institute of Clinical Medicine and [2]A.Ya. Kozhevnikov Clinic of Nervous System Diseases, I.M. Sechenov First Moscow State Medical University (Sechenov University), Ministry of Health of Russia, Moscow

[1, 2]11, Rossolimo St., Build. 1, Moscow 119021, Russia

Cubital tunnel syndrome (CTS) is the second most common compression mononeuropathy that is effectively treated. The risk factors for CTS include repetitive arm flexion at the elbow joint and prolonged arm flexion with support on the elbow. The diagnosis of CTS is based on its clinical presentations, the data of neurological examinations, and the results of electroneuromyography and ultrasound examination. The symptoms of the disease progress quickly, therefore the early diagnosis of CTS and its timely treatment are of great importance for the patient's recovery. Unfortunately, patients with CTS are often observed to be erroneously diagnosed with degenerative and dystrophic spinal changes. The paper presents an observation of effective treatment in a young patient who has been suffering from CTS for a long time and been erroneously diagnosed with spinal osteochondrosis. Six months after surgical treatment (for decompression and neurolysis of the left ulnar nerve), the patient regained hand sensitivity and movement. It is concluded that further investigation is necessary to assess predictors of effective surgical treatment in patients with this disease.

Keywords: *cubital tunnel syndrome; diagnosis; treatment.*

Contact: *Veronika Aleksandrovna Golovacheva;* ***xoxo.veronicka@gmail.com***

For reference: *Golovacheva AA, Golovacheva VA, Yusupova RM, et al. Cubital tunnel syndrome masked by spinal osteochondrosis. Nevrologiya, neiropsikhiatriya, psikhosomatika = Neurology, Neuropsychiatry, Psychosomatics. 2020; 12(4):79–83.* ***DOI:*** *10.14412/2074-2711-2020-4-79-83*

Синдром кубитального канала (СКК) – вторая по частоте компрессионная мононевропатия [1]. К факторам риска СКК относятся повторные сгибания руки в локтевом суставе и длительное сгибание руки с опорой на локоть [2]. Диагноз СКК устанавливается на основании клинической картины заболевания, данных неврологического осмотра, результатов электронейромиографии (ЭНМГ) и ультразвукового исследования (УЗИ) [1]. Симптомы заболевания быстро прогрессируют, поэтому ранняя диагностика СКК и своевременное лечение имеют большое значение для выздоровления пациента [3]. К сожалению, СКК часто не диагностируется, пациентам ставятся неправильные диагнозы, назначается неэффективное лечение, что приводит к прогрессированию заболевания и нетрудоспособности пациентов.

Стратифицированный подход к лечению СКК позволяет эффективно помочь пациентам даже с длительным течением заболевания. Приводим клинический пример успешного ведения пациента молодого возраста с длительно существующим СКК.

***Пациент У.**, 27 лет, жаловался на постоянное чувство онемения и покалывания в IV, V пальцах левой кисти, трудности сгибания V пальца, ощущение «неловкости» в левой кисти, небольшое похудание левой кисти, ощущение «тяжести» и болезненности в левом локтевом суставе.*

Пациент работает электромехаником, образование высшее техническое. Интенсивно занимается спортом, подтягивается на турнике. Практически ежедневно водит машину и имеет привычку опираться левым локтем на дверь автомобиля во время езды. Алкоголем не злоупотребляет. Не курит. В анамнезе соматических заболеваний не выявлено.

Впервые ощутил онемение IV, V пальцев левой кисти 1,5 года назад после длительного нахождения за рулем. Сначала ощущение онемения возникало только по утрам, примерно 1–2 раза в неделю, и проходило после сгибания/разгибания IV, V пальцев кисти. За последние 6 мес ощущение онемения по утрам участилось до 3–4 раз в неделю, мизинец левой кисти стал «плохо сгибаться». В связи с этим пациент обратился за помощью в поликлинику по месту жительства, где неврологом была назначена рентгенография шейного отдела позвоночника. На основании результатов исследования был установлен ошибочный диагноз «Остеохондроз шейного отдела позвоночника. Левосторонняя радикулопатия C_{V-VI}». Были назначены витамины группы В и физиотерапия, которые не принесли облегчения состояния. В течение последних 2 мес онемение IV, V пальцев стало постоянным, появилось ощущение «неловкости» в левой кисти при совершении действий, требующих мелкой моторики (например, застегивание пуговиц на одежде, письмо), похудание левой кисти, ощущение «тяжести» и болезненности в локтевом суставе правой руки.

Обратился в Клинику нервных болезней им. А.Я. Кожевникова с вышеописанными жалобами. При неврологическом осмотре выявлено ослабление болевой, температурной и вибрационной (до 6 баллов по градуированному камертону) чувствительности по мононевропатическому типу в области левой кисти (V палец, медиальная поверхность IV пальца). Положительные тесты на сгибание локтевого сустава, Тинеля, на сдавление локтевого нерва. Выявлены двигательные нарушения: неточность движения IV и V пальцев левой кисти при поочередном прикосновении большого пальца к подушечкам II–V пальцев кисти; замедленность при синхронном сгибании и разгибании IV и V пальцев левой кисти; замедленность движения IV и V пальцев левой кисти при одновременном отведении и приведении пальцев кисти; положительный симптом Фромента, положительный симптом Вартенберга. На левой кисти выявлено легкое похудание мышц гипотенера. Проба на сгибание и разгибание руки в локтевом суставе не выявила смещения локтевого нерва относительно медиального надмыщелка.

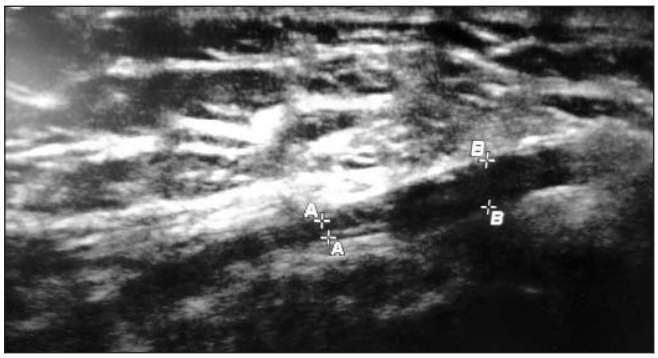

УЗИ локтевого нерва у пациента У., 27 лет, с СКК. Продольное сечение локтевого нерва на уровне локтевого сустава (кубитального канала). А–А – патологическое уплощение нерва при входе в кубитальный канал; В–В – ампулярное расширение в кубитальном канале

После изучения истории заболевания, проведения соматического и неврологического осмотра был составлен план дополнительного обследования пациента:

1) *ЭНМГ левого локтевого нерва для определения уровня повреждения нерва, оценки функции локтевого нерва по скорости распространения возбуждения (СРВ) и амплитуде потенциала действия;*
2) *УЗИ левого локтевого нерва с целью выявления компрессии локтевого нерва, оценки состояния нерва и окружающих тканей и исключения специфического генеза компрессионной невропатии.*

С помощью ЭНМГ исследованы двигательные и чувствительные волокна левого локтевого нерва. По данным исследования определено поражение двигательных волокон по смешанному аксонально-демиелинизирующему типу: амплитуда М-ответа 0,9–1,4 мВ (норма >4,5 мВ), СРВ на отрезке подмышка–локоть – 45,0 м/с, на отрезке ниже локтя – 30,0 м/с (норма >50 м/с). Наиболее значимое снижение СРВ по двигательным волокнам левого локтевого нерва установлено на уровне локтевого сустава, что свидетельствует о сдавлении локтевого нерва в области кубитального канала. Также по данным исследования выявлено поражение чувствительных волокон: S-ответ не проводился, что свидетельствует о грубом аксональном поражении чувствительных волокон правого локтевого нерва.

Таким образом, у пациента выявлено поражение двигательных и чувствительных волокон левого локтевого нерва в области кубитального канала.

С помощью УЗИ проведен осмотр левого локтевого нерва в дистальном отделе плеча, предплечья, в кубитальном канале, в проксимальном отделе предплечья. Обнаружены признаки компрессии левого локтевого нерва на уровне локтевого сустава по типу кубитального туннельного синдрома (см. рисунок):

- *на уровне медиального надмыщелка плеча, перед входом в кубитальный канал – нерв неравномерно утолщен, контуры нерва неровные, оболочка нерва уплотнена, гиперэхогенная, дифференцировка на волокна сглажена, эхогенность снижена, размер 0,74×0,37 см, площадь – 0,22 см^2;*
- *в кубитальном канале – высота нерва локально снижается до 0,22 см, дифференцировка на волокна сглажена. Дистальнее – структура нерва восстанавливается, площадь поперечного сечения – 0,08 см^2;*
- *на плече, предплечье, в канале Гийона патологии локтевого нерва не обнаружено;*
- *при сгибании и разгибании руки в локтевом суставе не выявлено смещения локтевого нерва относительно медиального надмыщелка.*

На основании данных анамнеза, осмотра и дополнительных исследований поставлен клинический диагноз: «Синдром кубитального канала слева. Компрессионно-ишемическая нев-

ропатия левого локтевого нерва». Согласно классификации степеней тяжести СКК пациенту поставлена умеренная степень, поскольку нет выраженных атрофий и «когтистой кисти» [4]. В соответствии с классификацией нестабильности локтевого нерва у пациента наблюдается 0-я степень, так как при сгибании и разгибании руки в локтевом суставе локтевой нерв остается в своей анатомической борозде по данным осмотра и УЗИ [5].

Учитывая идиопатический характер СКК, умеренную степень тяжести, отсутствие подвывихов или вывихов локтевого нерва, пациенту показано хирургическое лечение в виде простой декомпрессии и невролиза левого локтевого нерва в области кубитального канала из открытого доступа, в ходе которой рассекают связку Осборна и освобождают нерв от рубцовых сращений с окружающими тканями. Было проведено данное лечение, послеоперационных осложнений не наблюдалось. При выписке из клиники пациенту были даны рекомендации не носить тяжести в течение 1 мес после операции, а в дальнейшем минимизировать компрессию на левый локтевой нерв (например, не опираться левым локтем на твердые поверхности, избегать длительных и частых сгибаний в локтевом суставе, не спать на согнутой руке).

Через 1 мес после операции пациент отметил улучшение чувствительности и мелкой моторики в левой кисти. Через 3 мес восстановились чувствительность и мелкая моторика в левой кисти. По данным УЗИ не наблюдалось признаков сдавления локтевого нерва. К 6-му месяцу наблюдения пациент отметил восстановление объема мышц гипотенара левой кисти. Он сообщил, что в течение 6 мес после операции соблюдал рекомендации по двигательной активности в левой руке. Пациент продолжает работать, водить машину, заниматься спортом и вести активный образ жизни.

Обсуждение

Наиболее распространенные факторы риска СКК – это частое сгибание и разгибание руки в локтевом суставе, длительное положение руки в согнутом положении с опорой на локоть [2]. В данном клиническом примере выявлены те виды деятельности, которые сопровождаются перечисленными движениями и положениями руки: подтягивание на турнике, вождение машины с опорой левым локтем на дверь автомобиля во время езды, манипуляции с электромеханическими приборами. Ввиду того что перечисленные нагрузки на область локтя продолжались в течение нескольких лет, отсутствовала гигиена физических нагрузок, у пациента развился СКК.

Представленный клинический случай демонстрирует типичную клиническую практику ведения пациентов с СКК. Пациенту при обращении в поликлинику был поставлен ошибочный диагноз «Остеохондроз шейного отдела позвоночника. Левосторонняя радикулопатия $C_{V–VI}$» и назначено неадекватное лечение (витамины группы В и физиотерапия). Симптомы СКК продолжали прогрессировать, и пациент не получал адекватной медицинской помощи в течение 1,5 года. В нашей стране наблюдается гипердиагностика остеохондроза [6]. К сожалению, часто отсутствует понимание, что такое остеохондроз. Ошибочный диагноз «остеохондроз позвоночника» устанавливается пациентам с туннельными невропатиями (СКК, синдром карпального канала), мигренью, головной болью напряжения, скелетно-мышечной болью, тревожными расстройствами, первичными вестибулопатиями [7–10]. В 80-е годы прошлого века Я.Ю. Попелянский сформулировал следующее определение остеохондроза: «...полифакториальное дегенеративное заболевание двигательного сегмента, поражающее первично межпозвонковый диск, а вторично – другие отделы позвоночника, опорно-двигательного аппарата и нервную систему» [11]. У многих врачей сложилось неправильное представление, что остеохондроз – это все дегенеративно-дистрофические изменения позвоночника [6]. Ошибочно считают, что грыжи межпозвоночных дисков и дискогенные радикулопатии – это проявления остеохондроза позвоночника [12]. Однако в Международной классификации болезней 10-го пересмотра грыжи дисков, радикулопатии обозначаются определенными кодами и являются самостоятельными нозологиями [13]. В современной англоязычной литературе «остеохондроз позвоночника» не считается причиной онемения в руках, боли в спине и шее, головной боли, головокружения [6]. Остеохондроз представляет собой естественный процесс дегенерации (старения) структур позвоночника, наблюдается в разной степени у всех людей и существенно нарастает с возрастом. Поэтому если пациенту ранее был установлен «остеохондроз позвоночника», то необходимо провести ревизию этого диагноза [10]. После этого в преобладающем большинстве случаев будут выявлены другие заболевания, объясняющие жалобы пациента.

Неправильная диагностика приводит к тому, что у пациентов формируются ошибочные представления о своем состоянии, происходит катастрофизация симптомов [10, 14]. Неадекватное лечение не приносит облегчения состояния, что пациент ошибочно интерпретирует как «наличие тяжелого, трудноизлечимого заболевания». Важное практическое значение имеет не только правильная диагностика, но и информирование пациента о причинах и методах лечения заболевания [15]. Разъяснение описанному в настоящей работе пациенту причин СКК, факторов риска, методов лечения и профилактики рецидивов позволило сформировать у него правильные представления о своем состоянии и высокую приверженность терапевтическим рекомендациям.

Витамины группы В, нестероидные противовоспалительные препараты, анальгетики, физиотерапия, массаж часто назначаются при СКК, при этом они не относятся к эффективным методам лечения данного заболевания [16]. Консервативная терапия может назначаться при легкой степени СКК, когда симптомы являются эпизодическими и нет субъективных жалоб на слабость в кисти [4]. К эффективным консервативным методам лечения СКК относятся только информирование пациента о неблагоприятных для локтевого нерва позах и движениях руки, шинирование или наложение ортеза на область локтя в период сна и специальная лечебная гимнастика – «упражнения на скольжение локтевого нерва» [15]. К сожалению, в реальной практике пациентам с СКК часто устанавливаются неправильные диагнозы, назначается неэффективное лечение, и пациенты обращаются к нейрохирургам на поздних стадиях СКК, с выраженной атрофией мышц кисти.

Чем раньше поставлен диагноз СКК и назначено рациональное лечение, тем лучше прогноз в отношении выздоровления [17]. При легкой степени тяжести СКК рекомендуется консервативное лечение, при тяжелой – хирургическое лечение [4]. При умеренной степени тяжести СКК, которая наблюдалась у представленного пациента, терапевтический подход продолжает обсуждаться: одни эксперты предлагают назначать консервативные или малоинвазивные методы (блокады с глюкокортикоидами), другие – считают целесообразным оперативное вмешательство [16, 18]. На представленном клиническом примере продемонстрирован современный стратифицированный подход к диагностике и лечению СКК, который позволяет с наибольшей вероятностью эффективно помочь пациенту [1, 4, 5]. В процессе обследования пациента была установлена умеренная степень тяжести СКК, исключена нестабильность локтевого нерва на уровне кубитального канала с помощью тщательного неврологического осмотра, ЭНМГ и УЗИ. Поскольку тактика ведения пациента с умеренной степенью СКК продолжает обсуждаться [19], для определения оптимального метода лечения пациента была выбрана специальная система алгоритмов терапии, разработанная и опубликованная Peter Tang в 2017 г. [5]. Было назначено хирургическое лечение – простая декомпрессия и невролиз левого локтевого нерва в области кубитального канала из открытого доступа. Для хирургического лечения СКК разработано несколько видов операций, проводятся сравнительные исследования по оценке их эффективности [15]. Простая декомпрессия с невролизом – операция, которая имеет наименьший риск развития послеоперационных осложнений и оптимальна при СКК со стабильным положением локтевого нерва в кубитальном канале [20].

Несмотря на длительное (1,5 года) течение СКК и наличие небольшого похудания мышц кисти, проведенное лечение оказалось эффективным. К 6-му месяцу наблюдения восстановились чувствительность и сила мышц в кисти, пациент продолжил вести активный образ жизни и заниматься спортом. Возможно, столь выраженный положительный эффект от лечения связан с молодым возрастом пациента, отсутствием у него хронических заболеваний и высокой приверженности рекомендациям по движениям и позам левой руки.

Таким образом, длительное время у представленного пациента симптомы СКК ошибочно расценивались как проявления остеохондроза и радикулопатии. В связи с этим пациент не получал адекватного лечения и симптомы болезни прогрессировали. Правильный подход к диагностике и лечению СКК позволил эффективно помочь пациенту. Продемонстрирован клинический пример успешного ведения пациента с СКК умеренной степени тяжести и стабильным положением локтевого нерва. Подход к лечению СКК умеренной степени остается предметом дискуссий, но использование специального алгоритма лечения, предложенного Peter Tang, позволило определить оптимальную тактику лечения пациента. Вероятно, молодой возраст пациента, отсутствие сопутствующих хронических заболеваний и высокая приверженность рекомендациям по движениям и позам руки после операции позволили пациенту восстановить чувствительность и полноценную двигательную активность в левой кисти. Необходимы дальнейшие исследования по оценке предикторов эффективного хирургического лечения пациентов с данным заболеванием.

ЛИТЕРАТУРА/REFERENCES

1. Spies CK, Löw S, Langer MF, et al. Cubital tunnel syndrome: Diagnostics and therapy. *Orthopade*. 2017;46(8):717-26. doi: 10.1007/s00132-017-3453-z

2. Cutts S. Cubital tunnel syndrome. *Postgrad Med J*. 2007;83:28-31. doi: 10.1136/pgmj.2006.047456

3. Folberg CR, Weiss AP, Akelman E. Cubital tunnel syndrome. Part I: Presentation and diagnosis. *Orthop Rev*. 1994 Feb;23(2):136-44.

4. Gu Y. Current status and suggestion of clinical classification of carpal and cubital tunnel syndromes. *Zhongguo*. 2011;31:818-9.

5. Tang P. The blocking flap for ulnar nerve instability after in situ release: technique and a grading system of ulnar nerve in stability to guide treatment. *Tech Hand Up Extrem Surg*. 2017;21(4):137-42. doi: 10.1097/BTH.0000000000000168

6. Парфенов В, Исайкин А. Боль в нижней части спины: мифы и реальность. Москва: ИМА-ПРЕСС; 2016. 104 с. [Parfenov V, Isaykin A. *Bol' v nizhney chasti spiny: mify i real'nost'* [Low back pain: myths and reality]. Moscow: IMA-PRESS; 2016. 104 p. (In Russ.)].

7. Головачева ВА, Парфенов ВА, Табеева ГР и др. Оптимизация ведения пациентов с хронической ежедневной головной болью. Журнал неврологии и психиатрии им. С.С. Корсакова. 2017;117(2):4-9. doi: 10.17116/jnevro2017117214-9 [Golovacheva VA, Parfenov VA, Tabeeva GR, et al. Optimization of management of patients with chronic daily headache. *Zhurnal nevrologii i psikhiatrii im. S.S. Korsakova*. 2017;117(2):4-9. doi: 10.17116/jnevro2017117214-9 (In Russ.)].

8. Гильвег АС, Парфенов ВА, Евзиков ГЮ. Вопросы диагностики и лечения синдрома запястного канала. Неврология, нейропсихиатрия, психосоматика. 2019;11(Прил. 2):46-51. doi: 10.14412/2074-2711-2019-2S-46-51 [Gilveg AS, Parfenov VA, Evzikov GYu. Carpal tunnel syndrome: issues of diagnosis and treatment. *Nevrologiya, neiropsikhiatriya, psikhosomatika = Neurology, Neuropsychiatry, Psychosomatics*. 2019;11(Suppl. 2):46-51. doi: 10.14412/2074-2711-2019-2S-46-51 (In Russ.)].

9. Антоненко ЛМ, Парфенов ВА. Специализированный подход к диагностике и лечению головокружения. Неврология, нейропсихиатрия, психосоматика. 2016;8(1):56-60. doi: 10.14412/2074-2711-2016-1-56-60 [Antonenko LM, Parfenov VA. A specialized approach to diagnosing and treating vertigo *Nevrologiya, neiropsikhiatriya, psikhosomatika = Neurology, Neuropsychiatry, Psychosomatics*. 2016;(8)1:56-60. doi: 10.14412/2074-2711-2016-1-56-60 (In Russ.)].

10. Парфенов ВА, Головачева ВА. Хроническая боль и ее лечение в неврологии. Москва: ГЭОТАР-Медиа; 2018. [Parfenov VA, Golovacheva VA. *Khronicheskaya bol' i ee lechenie v nevrologii* [Chronic pain and its treatment in neurology]. Moskva: GEOTAR-Media; 2018 (In Russ.)].

11. Попелянский ЯЮ. Вертеброгенные заболевания нервной системы. Т. 3: Вертебральные и цервикомембранальные синдромы шейного остеохондроза. Казань; 1981. 366 с. [Popelyanskiiy YaYu. *Vertebrogennye zabolevaniya nervnoiy sistemy. T. 3: Vertebral'nye i tservikomembranal'nye sindromy sheiynogo osteokhondroza* [Vertebrogenic diseases of the nervous system. T. 3: Vertebral and cervicomembrane syndromes of cervical osteochondrosis]. Kazan'; 1981. 366 p. (In Russ.)].

12. Исайкин АИ, Иванова МА, Кавелина АВ, Черненко ОА. Дискогенная боль в пояснице. Неврология, нейропсихиатрия, психосоматика. 2016;8(3):88-94. doi: 10.14412/2074-2711-2016-3-88-94 [Isaikin AI, Ivanova MA, Kavelina AV, Chernenko OA. Lumbar discogenic pain. *Nevrologiya, neiropsikhiatriya, psikhosomatika = Neurology, Neuropsychiatry, Psychosomatics.* 2016;8(3):88-94 (In Russ.)].

13. Международная статистическая классификация болезней и проблем, связанных со здоровьем; 10-й пересмотр: Обновления 1998–2012. Доступно по ссылке: http://www.who.int/classifications/icd/icd10updates/en/index.html [International Statistical Classification of Diseases and Health Problems; Revision 10: Updates 1998–2012. Available at: http://www.who.int/classifications/icd/icd10updates/en/index.html].

14. Головачева ВА, Головачева АА, Фатеева ТГ. Психологические методы в лечении хронической неспецифической боли в нижней части спины. Неврология, нейропсихиатрия, психосоматика. 2019;11(Прил. 2):25-32. doi: 10.14412/2074-2711-2019-2S-25-32 [Golovacheva VA, Golovacheva AA, Fateeva TG. Psychological methods in the treatment of chronic nonspecific low back pain. *Nevrologiya, neiropsikhiatriya, psikhosomatika = Neurology, Neuropsychiatry, Psychosomatics.* 2019;11(Suppl. 2):25-32. doi: 10.14412/2074-2711-2019-2S-25-32 (In Russ.)].

15. Caliandro P, La Torre G, Padua R, et al. Treatment for ulnar neuropathy at the elbow. *Cochrane Database Syst Rev.* 2016 Nov 15;11:CD006839. doi: 10.1002/14651858.CD006839.pub4

16. Adelaar RS, Foster WC, McDowell C. The treatment of the cubital tunnel syndrome. *J Hand Surg Am.* 1984;9a(1):90-5. doi: 10.1016/S0363-5023(84)80193-8

17. Trehan SK, Parziale JR, Akelman E. Cubital tunnel syndrome: diagnosis and management. *Med Health R I.* 2012;95(11):349-52.

18. Boone S, Gelberman R, Calfee R. The management of cubital tunnel syndrome. *J Hand Surg Am.* 2015;40:1897-904. doi: 10.1016/j.jhsa.2015.03.011

19. Головачева ВА, Парфенов ВА, Головачева АА и др. Синдром кубитального канала: современные принципы диагностики и лечения. Неврология, нейропсихиатрия, психосоматика. 2019;11(2S):89-97. doi: 10.14412/2074-2711-2019-2S-89-97 [Golovacheva VA, Parfenov VA, Golovacheva AA, et al. Cubital tunnel syndrome: current principles of diagnosis and treatment. *Nevrologiya, neiropsikhiatriya, psikhosomatika = Neurology, Neuropsychiatry, Psychosomatics.* 2019;11(2S):89-97. doi: 10.14412/2074-2711-2019-2S-89-97 (In Russ.)].

20. Bartels RH, Verhagen WI, van der Wilt GJ, et al. Prospective randomized controlled study comparing simple decompression versus anterior subcutaneous transposition for idiopathic neuropathy of the ulnar nerve at the elbow: Part 1. *Neurosurgery*. 2005;56(3):522-30. doi: 10.1227/01.NEU.0000154131.01167.03

Поступила/отрецензирована/принята к печати
Received/Reviewed/Accepted
20.05.2020/24.06.2020/1.07.2020

Заявление о конфликте интересов

Исследование не имело спонсорской поддержки. Конфликт интересов отсутствует. Авторы несут полную ответственность за предоставление окончательной версии рукописи в печать. Все авторы принимали участие в разработке концепции статьи и написании рукописи. Окончательная версия рукописи была одобрена всеми авторами.

Conflict of Interest Statement

The investigation has not been sponsored. There are no conflicts of interest. The authors are solely responsible for submitting the final version of the manuscript for publication. All the authors have participated in developing the concept of the article and in writing the manuscript. The final version of the manuscript has been approved by all the authors.

Головачева А.А. *https://orcid.org/0000-0002-2845-7323*
Головачева В.А. *http://orcid.org/0000-0002-2752-4109*
Щеглова Н.С. *https://orcid.org/0000-0002-5611-4950*
Зонов М.Г. *https://orcid.org/0000-0002-1833-790X*
Башлачев М.Г. *https://orcid.org/0000-0002-0442-4770*