Пушкарев М.С.[1], Тибекина Л.М.[1], Чурилов Л.П.[2]
[1]Кафедра нейрохирургии и неврологии и [2]кафедра патологии, лаборатория мозаики аутоиммунитета ФГБОУ ВО «Санкт-Петербургский государственный университет», Санкт-Петербург, Россия
[1,2]199034, Санкт-Петербург, Университетская набережная, 7–9

Современные представления о нейросаркоидозе: патогенез, клинические проявления, диагностика

В обзоре представлены данные об этиологии, патогенезе, клинических проявлениях саркоидоза, связанных, в частности, с поражением центральной и периферической нервной системы. В настоящее время саркоидоз рассматривается как генетически детерминированное, полиэтиологическое и мультисистемное заболевание, преимущественно аутоиммунной природы, сопровождающееся продуктивной воспалительной реакцией с формированием объемных неказеозных гранулем. Выявляемость классических форм саркоидоза легких, лимфатических узлов и глаз увеличивается, в то время как прижизненная диагностика саркоидоза нервной системы по-прежнему вызывает затруднения. Нейросаркоидоз мимикрирует под множество других неврологических заболеваний, зачастую приводя к стойким инвалидизирующим нарушениям и летальному исходу. Основное внимание в исследованиях уделяется поиску визуализационных, биологических и/или иммунных маркеров, позволяющих достоверно диагностировать данное заболевание. Активно изучается проблема невропатии тонких волокон, которая считается наиболее частым и ранним проявлением нейросаркоидоза. В 2018 г. NCCG (Neurosarcoidosis Consortium Consensus Group, США) были предложены диагностические критерии нейросаркоидоза, представленные в настоящей статье.

Ключевые слова: *саркоидоз; нейросаркоидоз; аутоиммунитет; невропатия тонких волокон; диагностические критерии нейросаркоидоза.*
Контакты*: Михаил Сергеевич Пушкарев;* ***michaelpushkaryov@gmail.com***
Для ссылки: *Пушкарев МС, Тибекина ЛМ, Чурилов ЛП. Современные представления о нейросаркоидозе: патогенез, клинические проявления, диагностика. Неврология, нейропсихиатрия, психосоматика. 2019;11(3):104–109.*

Current views on neurosarcoidosis: pathogenesis, clinical manifestations, diagnosis

Pushkaryov M.S.[1], Tibekina L.M.[1], Churilov L.P.[2]
[1]Department of Neurosurgery and Neurology and [2]Laboratory of Autoimmunity Mosaic, Department of Pathology, Saint Petersburg State University, Saint Petersburg, Russia
[1,2]7–9, Universitetskaya Embankment, Saint Petersburg 199034

The review gives data on the etiology, pathogenesis, and clinical manifestations of sarcoidosis, which are associated particularly with damage to the central and peripheral nervous system. Sarcoidosis is currently regarded as a genetically determined, polyetiologic, and multisystem, disease of mainly autoimmune origin, which is accompanied by a productive inflammatory response with the formation of space-occupying non-caseous granulomas. The detection rates for the classical forms of sarcoidosis of the lungs, lymph nodes, and eyes are increasing, while the intravital diagnosis of neurosarcoidosis is still difficult. The latter mimics many other neurological diseases, frequently in persistent disabling disorders and death. Studies focus on searching for imaging, biological and/or immune markers that can reliably diagnose this disease. The problem of small fiber neuropathy that is considered to be the most common and early manifestation of neurosarcoidosis is being actively studied. In 2018, Neurosarcoidosis Consortium Consensus Group (NCCG), USA, proposed the diagnostic criteria for neurosarcoidosis, which are presented in this article.

Keywords: *sarcoidosis; neurosaroidosis; autoimmunity; small fiber neuropathy; diagnostic criteria for sarcoidosis.*
Contact: *Mikhail Sergeevich Pushkaryov;* ***michaelpushkaryov@gmail.com***
For reference: *Pushkaryov MS, Tibekina LM, Churilov LP. Current views on neurosarcoidosis: pathogenesis, clinical manifestations, diagnosis. Nevrologiya, neiropsikhiatriya, psikhosomatika = Neurology, Neuropsychiatry, Psychosomatics. 2019; 11 (3):104–109.*
DOI*: 10.14412/2074-2711-2019-3-104-109*

Саркоидоз (болезнь Бенье–Бека–Шауманна) – хроническое мультисистемное заболевание с неясной этиологией, характеризующееся поражением лимфатической системы, глаз, внутренних органов и кожи с образованием специфических гранулем [1]. В соответствии с международным соглашением по саркоидозу (ATS/ERS/WASOG «Statement on sarcoidosis», 1999) он рассматривается как заболевание с множеством предрасполагающих факторов. Саркоидоз провоцируется неизвестным возбудителем, приводящим к развитию сложной клеточно-гуморальной продуктивной воспалительной реакции с формированием объемных образований (гранулем), нарушающих функцию различных органов и систем, в том числе нервной системы [2].

По данным современных эпидемиологических исследований, частота саркоидоза составляет 10 на 100 тыс. Заболевание чаще наблюдается у женщин 40–69 лет [3]. Отмечается повышенный уровень заболеваемости у лиц негроидной расы, а также жителей северных широт, Японии и США

[4–6]. В нашей стране заболеваемость колеблется от 3,8 до 70 на 100 тыс., что, по-видимому, обусловлено отсутствием четких диагностических критериев саркоидоза и, возможно, неодинаковой генетической предрасположенностью к его развитию у представителей разных этнических групп [5, 7]. У 1–5% больных саркоидоз приводит к летальному исходу. В США и европейских странах в структуре летальных исходов преобладает дыхательная недостаточность, в то время как в Японии чаще наблюдается смертность от кардиальных форм, сопровождающихся фатальной сердечной недостаточностью [8].

Эпидемиологические данные, касающиеся частоты саркоидоза нервной системы, разнятся. Манифестация нейросаркоидоза как изолированной формы отличается гетерогенностью и наблюдается редко (2–5% всех случаев заболевания). По данным патоморфологических исследований, нервная система при саркоидозе поражается у 10–25% больных, но клинические проявления отмечаются лишь у 5–10% [2, 6].

Патогенез

Согласно современным представлениям, саркоидоз рассматривается как аутоиммунное заболевание, в патогенезе которого ключевым пусковым фактором является некий инфекционный (*M. Tuberculosis, Propionobacterium*, ряд грибов и вирусов) или неинфекционный (бериллий, тальк, цирконий и др.) агент, который приводит к активации антигенпредставляющих клеток (АПК) и в последующем CD4+ Т-лимфоцитов. АПК в большом количестве выделяют фактор некроза опухоли α (ФНО α), интерлейкин (ИЛ) 12, ИЛ15 и ИЛ18, воспалительный белок макрофагов (MIP1), гранулоцитарный и макрофагальный колониестимулирующий фактор (GM-CSF). В свою очередь, активированные CD4+ лимфоциты могут дифференцироваться в Т-хелпер-1-подобные клетки и секретировать в кровь ИЛ2 и интерферон γ.

Преобладание Т-хелпер-2-подобных клеток приводит к чрезмерной пролиферации фибробластов и гиперпродукции ими коллагена с формированием саркоидных гранулем [2, 9, 10]. Опытным путем установлено наличие у больных саркоидозом аутоагрессии против виментина – белка промежуточных филаментов клеток мезодермальных тканей [11–14]. Также была обнаружена высокая связывающая способность рецепторов Т-клеток по отношению к виментину у носителей аллеля *HLA-DRB1*03.* Дальнейшие исследования позволили выявить у этих лиц преобладание CD4+ лимфоцитов с наличием рецепторов, чувствительных к виментину [12, 13]. Помимо реакции на виментин, Т-лимфоциты легких и крови больных саркоидозом реагировали на другие потенциальные аутоантигены: пептиды из состава лизил-тРНК-синтетазы и АТФ-синтазы. Подобные реакции наблюдались и при других аутоиммунных заболеваниях [11, 15].

Находит подтверждение и теория о генетической предрасположенности к развитию саркоидоза. Такие больные часто являются носителями аллелей *HLA-DR 11, 12, 14, 15, 17,* в то время как наличие аллелей *DR 1, 4* и, возможно, *DQ*0202* играет защитную роль. Были выявлены аллели, ассоциированные с развитием тех или иных клинических форм саркоидоза [11, 14–16]. Специфические аллели, вовлекающие в патологический процесс нервную систему, в настоящее время не установлены.

Один из важнейших аргументов в пользу неинфекционной природы саркоидоза – невозможность идентифицировать патогенный микроорганизм путем культивирования или гистологического окрашивания пораженных тканей. Наиболее перспективными методами для изучения патогенеза саркоидоза в настоящее время считаются протеомика и поиск определенных генетических следов микроорганизмов: фрагментов нуклеиновых кислот, белков. Так, изучение отдельных специфичных молекул микроорганизмов позволило выделить из пораженных органов фрагменты РНК и иные антигены микобактерий и бактерий (*Propionobacterium*), что вновь склонило чашу весов в пользу инфекционной природы заболевания [9]. У больных саркоидозом обнаруживаются перекрестные реакции между белками теплового шока и антигенами микобактерий. В ряде исследований установлено, что описанная выше реакция против белка виментина может быть обусловлена перекрестной реакцией против другого микобактериального антигена – каталаза-пероксидазного белка микобактерий туберкулеза, который обнаруживается в гранулемах при саркоидозе более чем в половине случаев. С помощью полимеразной цепной реакции установлено, что геном вируса простого герпеса 8-го типа (ВПГ8) определялся у 3/4 больных саркоидозом, что могло указывать на вирусную этиологию заболевания, но в дальнейшем эта информация не подтвердилась ни для ВПГ8, ни для ряда других нейротропных вирусов [17–20]. Схема патогенеза нейросаркоидоза представлена на рис. 1.

Несмотря на более частое поражение при саркоидозе дыхательной и лимфатической систем, может отмечаться вовлечение и других органов и тканей. Инвалидизирующие и жизнеугрожающие последствия возможны при поражении нервной системы [2, 6, 21].

Коварство нейросаркоидоза заключается в сложности его прижизненной диагностики ввиду малой информативности нейровизуализационных и лабораторных исследований, а также внезапного и быстрого развития осложнений, приводящих к грубым неврологическим нарушениям или летальному исходу. Кроме того, по клинической картине нейросаркоидоз близок к широкому спектру неврологических заболеваний, что затрудняет его своевременную диагностику [22].

Поражение нервной системы при аутоиммунной модели патогенеза саркоидоза может быть обусловлено инициацией аутоиммунного ответа в других тканях с дальнейшей перекрестной реакцией против собственных антигенов. Вопрос о мишенях аутоантител, синтезируемых при саркоидозе, остается открытым, и ему посвящено множество современных исследований [2, 22, 23].

Нейросаркоидоз с поражением центральной нервной системы

При скоплении гранулем в толще сосудистой стенки или паренхиме головного мозга возможно развитие клинических проявлений ишемических поражений полушарий головного мозга, мозгового ствола или диссеминированного очагового поражения, трудноотличимого от рассеянного склероза как клинически, так и с помощью методов лучевой диагностики. Редким и тяжелым клиническим проявлением саркоидоза является геморрагический инсульт [24–26]. В исключительных случаях возможно формирование массивных гранулем с характерным для опухолевых заболеваний

масс-эффектом [26–28]. Поражение каротидного бассейна с преимущественным вовлечением глазных артерий приводит к преходящей слепоте и повторным транзиторным ишемическим атакам [29]. Микроангиопатии при саркоидозе имеют различную, не до конца изученную природу. С одной стороны, поражение мелких сосудов возможно в результате прямого гранулематозного воздействия на сосудистую стенку и *vasa vasorum*, с другой – вследствие иммунных изменений (включая эндотелиальную дисфункцию и аутоиммунные механизмы), приводящих к серьезным дизрегуляторным и структурным внутрисосудистым нарушениям [30]. Генерализованное поражение мелких сосудов нередко способствует развитию множественных церебральных ишемических и геморрагических очагов с клинической картиной нарастающего неврологического, в том числе когнитивного, дефицита, потерей зрения и т. д. [26, 27, 30]. Формирование гранулем в гипоталамо-гипофизарной области приводит к развитию таких эндокринных расстройств, как гипопитуитаризм, гиперпролактинемия, гипотиреоз, несахарный диабет и синдром Иценко–Кушинга. Особенно характерна гиперпролактинемия, связанная с усиленной продукцией пролактина аденогипофизом, которая может быть связана как с нарушениями мозгового кровообращения, так и с воспалительными процессами в данной области. Пролактин как стимулятор аутоиммунитета, в свою очередь, способен усиливать аутоиммунные процессы при саркоидозе [30–33].

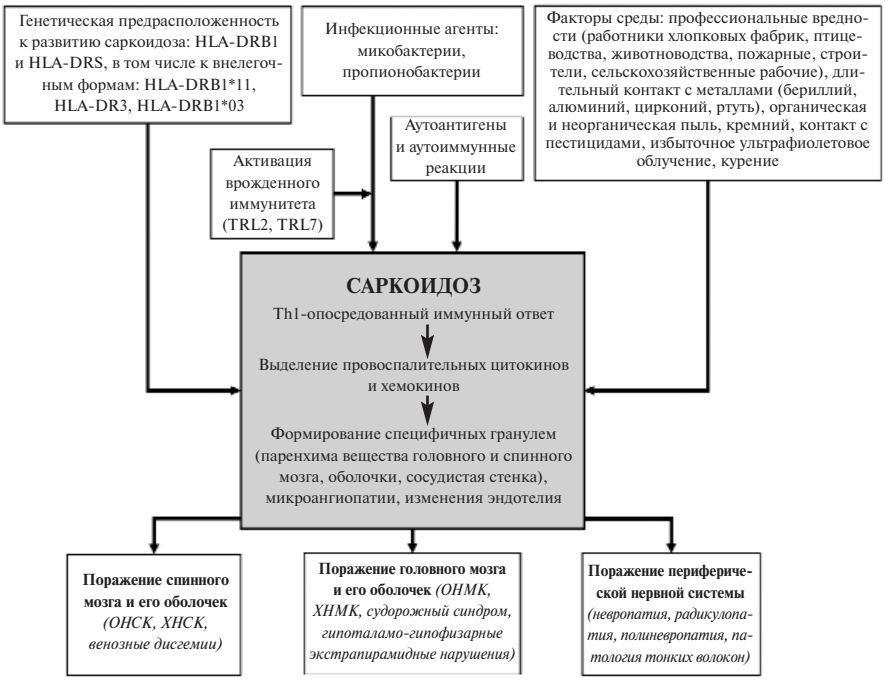

Рис. 1. *Патогенез нейросаркоидоза. ОНСК – острый нейросаркоидоз; ХНСК – хронический нейросаркоидоз; ОНМК – острое нарушение мозгового кровообращения; ХНМК – хроническое нарушение мозгового кровообращения*

Вегетативные расстройства часто представлены усиленным потоотделением, жаждой, лихорадкой, нарушением аппетита и повышенной сонливостью. Характерной особенностью данной формы патологии является регресс эндокринных и вегетативных нарушений на фоне иммуносупрессивной терапии. Вовлечение в гранулематозное воспаление оболочек головного мозга может стать причиной парциальных или генерализованных эпилептических приступов вследствие раздражения коры головного мозга [22].

Поражение спинного мозга наблюдается в 8–10% случаев нейросаркоидоза, возникает в результате внутрипаренхиматозного или менингорадикулярного формирования гранулем. Для спинномозгового нейросаркоидоза характерны изменения цереброспинальной жидкости (ЦСЖ): повышение уровня интратекального IgG, белка, плеоцитоз и снижение уровня глюкозы, что может ошибочно трактоваться как специфическое инфекционное воспаление [2, 21, 22].

Нейросаркоидоз с поражением периферической нервной системы

Поражение периферической нервной системы при нейросаркоидозе может протекать в виде краниальных мононевропатий, связанных с прямым воздействием гранулем [2]. Чаще всего наблюдается невропатия лицевого нерва. Описывают также поражения II и VIII пары черепных нервов с соответствующей симптоматикой одно- или двустороннего снижения остроты или выпадения полей зрения; снижения слуха или периферического системного головокружения.

Полиневропатии при нейросаркоидозе, по-видимому, ассоциированы с микрососудистыми и аутоиммунными изменениями. Наиболее распространены сенсомоторные полиневропатии с вовлечением как миелинизированных, так и немиелинизированных волокон. Неоднократно сообщалось о развитии у пациентов острых состояний, напоминающих синдром Гийена–Барре с вегетативными проявлениями или без них [2, 23, 34, 35]. В таких случаях диагноз устанавливается путем исключения иных возможных этиологических факторов полиневропатии, а также на основании данных лабораторной диагностики (изменения ЦСЖ) и магнитно-резонансной томографии (МРТ) с контрастным усилением при стойком положительном эффекте иммуносупрессивной терапии. Описаны единичные случаи, когда при острой полирадикулоневропатии на фоне саркоидоза возникало повышение уровня IgG против ганглиозида GD1a [34].

Поражение периферической нервной системы при саркоидозе может протекать по типу демиелинизации или аксонопатии, о чем зачастую свидетельствуют данные нейрофизиологических исследований [2, 35]. Если возникает расхождение клинической картины полиневропатии и электронейрофизиологических данных, следует думать еще об одной возможной форме нейросаркоидоза с поражением тонких волокон периферических нервов [36–39]. Данная форма часто сопутствует аутоиммунным и иным воспалительным заболеваниям и проявляется в виде гипестезии, невропатической боли, аллодинии, расстройства потоотде-

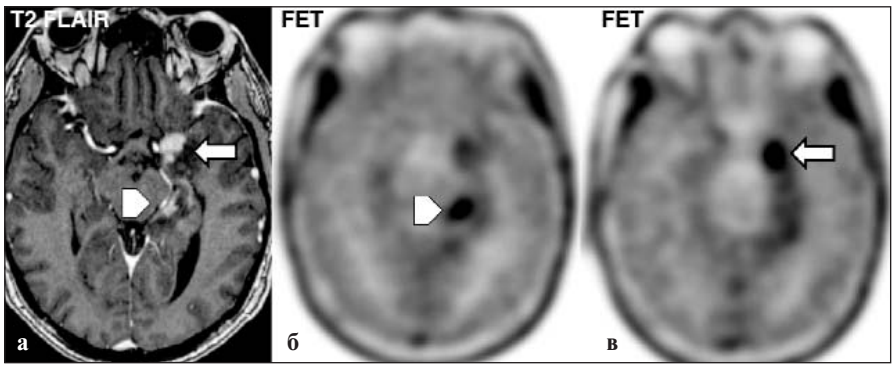

Рис. 2. *МРТ головного мозга в режиме FLAIR (а) и ПЭТ/КТ с использованием FET (б, в; стрелками указаны очаги гиперметаболизма радиофармпрепарата)*

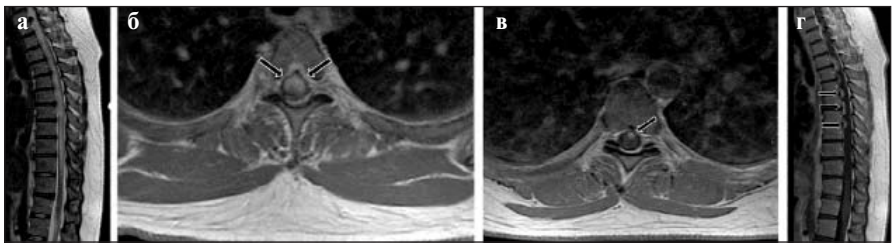

Рис. 3. *МРТ позвоночника (а–г). После введения контрастного вещества выявляется несколько интрамедуллярных очагов в шейном и грудном отделах спинного мозга*

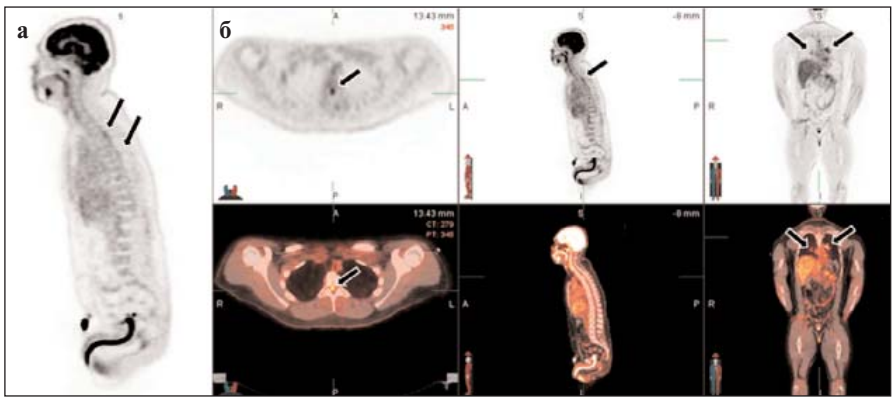

Рис. 4. *ПЭТ-КТ (а, б). Видны очаги гиперметаболизма радиофармпрепарата во внутригрудных лимфатических узлах, а также в очагах по ходу спинного мозга (стрелки)*

ления и не коррелирует с данными электронейромиографии. На сегодняшний день разработан ряд протоколов обследования больных с подозрением на невропатию тонких волокон, включающих биопсию кожи, которая позволяет выявить снижение плотности кожных нервных волокон [37]. По данным биопсии и аутопсии, в 15% случаев нейросаркоидоза происходит вовлечение в патологический процесс мышечной ткани с развитием миозитоподобных состояний, атрофии, а иногда и с формированием крупных гранулематозных узлов в мышцах [2, 24]. Клинически значимые миопатии наблюдаются не более чем в 1% случаев, хотя субклинические проявления обнаруживаются в 20–50% [24, 25].

Саркоидоз мозговых оболочек

Гранулематозная инфильтрация менингеальной оболочки чаще всего (до 40%) развивается в области базальной части головного мозга. Это может привести к возникновению описанных выше краниальных мононевропатий и/или эпилептических приступов, а также жизнеугрожающей окклюзионной гидроцефалии, требующей хирургического вмешательства. Характерным признаком саркоидоза мозговых оболочек является их значительное утолщение в базальных отделах, что определяется при МРТ головного мозга с контрастным усилением [2, 24].

Другие редкие формы нейросаркоидоза

Описаны единичные случаи, когда саркоидоз становился причиной развития хореи, паркинсонизма, прогрессирующей мультифокальной лейкоэнцефалопатии, даже при отсутствии сопутствующих иммуносупрессивных состояний [24, 40].

Проблемы диагностики

До настоящего времени не найдено ни одного специфического лабораторного маркера нейросаркоидоза. Все изменения, выявляемые в ЦСЖ, носят неспецифический характер, не коррелируют с радиологической картиной и только помогают исключить другие неврологические заболевания. Лишь при поражении мозговых оболочек возможно специфическое цитологическое исследование ликвора, помогающее предположить диагноз нейросаркоидоза [41]. Гипотеза о важной роли ангиотензинпревращающего фермента (АПФ) в патогенезе нейросаркоидоза и необходимости определения этого показателя в ЦСЖ не нашла подтверждения. Последующие исследования не выявили корреляции между уровнем АПФ в ЦСЖ и наличием нейросаркоидоза [23, 41]. Наиболее достоверным исследованием, доказывающим поражение отдельных нервов, является биопсия нерва, мозговых оболочек или мозговой ткани с выявлением в биоптате характерных гранулем с гигантскими эпителиоидными клетками, отсутствием казеозного некроза, преобладанием CD4+ лимфоцитов над CD8+, многочисленными пенистыми макрофагами, В-лимфоцитами и воспалительными изменениями по периферии гранулемы [23].

В настоящее время основная роль в диагностике нейросаркоидоза принадлежит нейровизуализационным методам. С этой целью используют высокопольные магнитно-резонансные томографы с разными режимами исследования и введением пациенту контрастных препаратов на основе гадолиния. Однако неспецифичность нейровизуализационной картины не позволяет создать четкие радиологи-

ческие критерии диагноза нейросаркоидоза ввиду частой неверной интерпретации результатов в пользу схожих неврологических заболеваний [2]. Большие надежды в этом отношении возлагаются на позитронно-эмиссионную томографию/компьютерную томографию (ПЭТ/КТ) с внутривенным введением радиоизотопов F-FET (фторэтилтирозин) и 18F-FDG (фтордезоксиглюкоза) для верификации опухолевых процессов нервной системы. На представленных ПЭТ/КТ-изображениях (рис. 2, 3) определяются очаги гиперметаболизма радиофармпрепарата в различных структурах нервной системы, а также в лимфатических узлах (рис. 4).

Подтверждением диагноза саркоидоза служат данные биопсии пораженных лимфатических узлов и быстрый положительный ответ на иммуносупрессивную терапию [23, 41–45].

Клиническая гетерогенность и трудность достоверного прижизненного выявления нейросаркоидоза в значительной мере обусловлены отсутствием единых общепринятых критериев его диагностики. В августе 2018 г. NCCG (Neurosarcoidosis Consortium Consensus Group, 2018, США) были предложены диагностические критерии нейросаркоидоза [23]. Нейросаркоидоз можно рассматривать как *возможный* при наличии у больного совокупности клинических, инструментальных и лабораторных признаков, указывающих на заболевание. При этом должны быть исключены другие возможные причины подобных состояний. Результат гистологического исследования может быть отрицательным. Диагноз *вероятного* нейросаркоидоза устанавливают в случае обнаружения характерных гранулем вне нервной системы. *Достоверным* диагноз нейросаркоидоза считается при гистологическом выявлении специфического гранулематозного поражения нервной системы (независимо от системного поражения других органов). Описанные критерии подчеркивают необходимость поиска специфических диагностических тестов, которые могли бы указывать на формирование этой патологии.

В настоящее время не существует единых стандартов или схем лечения конкретных клинических проявлений нейросаркоидоза, однако уже несколько десятилетий в клинических исследованиях приводятся доказательства эффективности терапии глюкокортикоидами, цитостатиками и ингибиторами ФНОα, а также системного плазмафереза и иммуносорбции [2, 10, 46–49].

Заключение

Таким образом, при саркоидозе возможно поражение как центральной, так и периферической нервной системы, имеющее патогенетически гетерогенный характер, поэтому при распознавании заболевания важно учитывать диагностические критерии нейросаркоидоза.

Работа частично поддержана грантом Правительства Российской Федерации, контракт 14.W03.31.0009.

ЛИТЕРАТУРА

1. Werner W. Morbus Boeck. In: Lehrbuch der speziellen Pathologie. VEB G. Fischer Verlag; 1970. 137 p.
2. Суслина ЗА, Кистенев БА, Максимова МЮ, Моргунов ВА. Нейросаркоидоз. Москва: МЕДпресс-информ; 2009. 208 с. [Suslina ZA, Kistenev BA, Maksimova MYu, Morgunov VA. *Neirosarkoidoz* [Neurosarcoidosis]. Moscow: MEDpress-inform; 2009. 208 p.]
3. Arkema EV, Yvette YC. Epidemiology of sarcoidosis: current findings and future directions. *Ther Adv Chronic Dis.* 2018 Aug 24;9(11): 227-240. doi: 10.1177/2040622318790197. eCollection 2018 Nov.
4. Ungprasert P, Carmona EM, Utz JP, et al. Epidemiology of Sarcoidosis 1946–2013: A Population Based Study. *Mayo Clin Proc.* 2016 Feb;91(2):183-8. doi: 10.1016/j.mayocp.2015.10.024. Epub 2015 Dec 22.
5. Визель АА, Визель ИЮ, Амиров НБ. Эпидемиология саркоидоза в Российской Федерации. Вестник современной клинической медицины. 2017;10(5):66-73. [Vizel' AA, Vizel' IYu, Amirov NB. Epidemiology of sarcoidosis in the Russian Federation. *Vestnik sovremennoi klinicheskoi meditsiny.* 2017;10(5): 66-73 (in Russ.)].
6. Rossi G, Cavazza A, Colby TV. Pathology of Sarcoidosis. Clin Rev Allergy Immunol. 2015 Aug;49(1):36-44. doi: 10.1007/s12016-015-8479-6.
7. Шахмурадова ДА, Палеев НР, Горенков РВ, Черейская НК. Эпидемиология саркоидоза. Здоровье и образование в XXI веке. 2007;9(4):391. [Shakhmuradova DA, Paleev NR, Gorenkov RV, Chereiskaya NK. Epidemiology of sarcoidosis. *Zdorov'e i obrazovanie v XXI veke.* 2007;9(4):391. (In Russ.)].
8. Gerke AK. Morbidity and Mortality in Sarcoidosis. *Curr Opin Pulm Med.* 2014 Sep; 20(5):472-8. doi: 10.1097/MCP.0000000000000080.
9. Celada LJ, Hawkins C, Drake WP. The etiologic role of infectious antigens in sarcoidosis pathogenesis. *Clin Chest Med.* 2015 Dec;36(4): 561-8. doi: 10.1016/j.ccm.2015.08.001. Epub 2015 Sep 19.
10. Дзампаев АТ. Неврологические проявления нейросаркоидоза. Дис. канд. мед. наук. Москва; 2010. 111 с. [Dzampaev AT. Neurological manifestations of neurosarcoidosis. Dis. cand. med. sci. Moscow; 2010. 111 p.]
11. Ершов ГА, Чурилов ЛП. О возможной аутоиммунной природе саркоидоза: какие аутоантигены вовлечены и почему? Клиническая патофизиология. 2017;23(3):77-82. [Ershov GA, Churilov LP. About the possible autoimmune nature of sarcoidosis: what autoantigens are involved and why? *Klinicheskaya patofiziologiya.* 2017;23(3):77-82. (in Russ.)].
12. Musaelyan A, Lapin S, Nazarov V, et al. Vimentin as antigenic target in autoimmunity: A comprehensive review. *Autoimmun Rev.* 2018 Sep;17(9):926-934. doi: 10.1016/j.autrev.2018.04.004. Epub 2018 Jul 17.
13. Kinloch A, Kaiser Y, Wolfgeher D, et al. In Situ humoral immunity to Vimentin in hla-DrB1*03+ Patients With Pulmonary sarcoidosis. *Front Immunol.* 2018 Jul 9;9:1516. doi: 10.3389/fimmu.2018.01516. eCollection 2018.
14. Heinle R, Chang C. Diagnostic criteria for sarcoidosis. *Autoimmun Rev.* 2014 Apr-May; 13(4-5):383-7. doi: 10.1016/j.autrev.2014.01.035. Epub 2014 Jan 11.
15. Couture P, Brillet PY, Varin S, et al. Sarcoidosis in Patients with Antisynthetase Syndrome: Presentation and Outcome. *J Rheumatol.* 2018 Aug;45(9):1296-1300. doi: 10.3899/jrheum.171098. Epub 2018 Jul 1.
16. Bindoli S, Dagan A, Torres-Ruiz J, et al. Sarcoidosis and Autoimmunity: From Genetic Background to Environmental Factors. *Isr Med Assoc J.* 2016 Mar-Apr;18(3-4): 197-202.
17. Di Alberti L, Piattelli A, Artese L, et al. Human herpesvirus 8 variants in sarcoid tissues. *Lancet.* 1997 Dec 6;350(9092):1655-61.
18. Maeda H, Niimi T, Sato S, et al. Human herpesvirus 8 is not associated with sarcoidosis in Japanese patients. *Chest.* 2000 Oct;118(4):923-7.
19. Belec L, Mohamed AS, Lechapt-Zalcman E, et al. Lack of HHV-8 DNA sequences in sarcoid tissues of French patients. *Chest.* 1998 Sep; 114(3):948-9.
20. Sugaya M, Nakamura K, Takahiro W, et al. Human herpesvirus type 8 is not detected in cutaneous lesions of sarcoidosis. *Br J Dermatol.* 1999 Oct;141(4):769.

21. Деконенко ЕП. Нейросаркоидоз. Неврологический журнал. 2002;(1):4-9. [Dekonenko EP. Neurosarcoidosis. *Nevrologicheskii zhurnal*. 2002;(1):4-9. (In Russ.)].
22. Agnihotri S, Singhal T, Stern B, Cho T. Neurosarcoidosis. *Semin Neurol*. 2014 Sep; 34(4):386-94. doi: 10.1055/s-0034-1390387. Epub 2014 Nov 4.
23. Stern BJ, Royal W, Gelfand JM, et al. Definition and Consensus Diagnostic Criteria for Neurosarcoidosis From the Neurosarcoidosis Consortium Consensus Group. *JAMA Neurol*. 2018 Dec 1;75(12):1546-1553. doi: 10.1001/jamaneurol.2018.2295.
24. Kimura H, Takeuchi J, Tsutada T, et al. A case of neurosarcoidosis with recurrent brainstem infarction, obstructive hydrocephalus and brainstem atrophy. *Rinsho Shinkeigaku*. 2018 Jul 27;58(7):445-450. doi: 10.5692/clinicalneurol.cn-001155. Epub 2018 Jun 30.
25. Maskery MP, Cooper PN, Pace A. Neurosarcoidosis associated with intracerebral haemorrhage: a challenge in diagnosis and management. *Pract Neurol*. 2018 Jun;18(3): 246-249. doi: 10.1136/practneurol-2017-001794. Epub 2018 Jan 23.
26. Jachiet V, Lhote R, Rufat P, et al. Clinical, imaging, and histological presentations and outcomes of stroke related to sarcoidosis. *J Neurol*. 2018 Oct;265(10):2333-2341. doi: 10.1007/s00415-018-9001-x. Epub 2018 Aug 14.
27. Vargas A, Gorelick PB, Testai FD. Progressive central nervous system vasculopathy in sarcoidosis: A case report. *J Neurol Sci*. 2016 Mar 15;362:153-4. doi: 10.1016/j.jns.2016.01.050. Epub 2016 Jan 23.
28. Maskery MP, Cooper PN, Pace A. Neurosarcoidosis associated with intracerebral haemorrhage: a challenge in diagnosis and management. *Pract Neurol*. 2018 Jun;18(3): 246-249. doi: 10.1136/practneurol-2017-001794. Epub 2018 Jan 23.
29. Kidd DP, McCabe DJ, Wilhelm T, et al. Carotid arteritis causing amaurosis fugax and ischaemic cerebrovascular events in neurosarcoidosis. *Clin Neurol Neurosurg*. 2018 Jun; 169:103-106. doi: 10.1016/j.clineuro.2018.03.019. Epub 2018 Mar 22.
30. Siasos G, Paraskevopoulos T, Gialafos E, et al. Vascular function and ocular involvement in sarcoidosis. *Microvasc Res*. 2015 Jul;100:54-8. doi: 10.1016/j.mvr.2015.03.008. Epub 2015 Apr 29.
31. Bihan HG, Fysekidis M, Cohen R, et al. Sarcoïdose: l'atteinte des hormones *a* dependance antehypophysaire est insuffisamment diagnostiquee. *La Presse Medicale*. 2012;41(10): 524-9.
32. Nakao K, Noma K, Sato B, et al. Serum prolactin levels in eighty patients with sarcoidosis. *Eur J Clin Invest*. 1978 Feb;8(1):37-40.
33. Али Н, Каледина ЕА, Петяева АВ и др. Гиперпролактинемия и аутоиммунитет. Клиническая патофизиология. 2018:24(3):27-39. [Ali N, Kaledina EA, Petyaeva AV, et al. Hyperprolactinemia and autoimmunity. *Klinicheskaya patofiziologiya*. 2018:24(3):27-39. (In Russ.)].
34. Chatani H, Tanaka M, Nagata T, et al. Guillain-Barre syndrome-like-onset neurosarcoidosis positive for immunoglobulin G anti-N-acetylgalactosaminyl-GD1a antibody. *J Clin Neurosci*. 2014 Jan;21(1):170-2. doi: 10.1016/j.jocn.2013.01.015. Epub 2013 Jul 31.
35. Oldroyd A, Dawson, T, Nixon J. A case of neurosarcoidosis that presented with symptoms of Guillain–Barre syndrome. *BMJ Case Rep*. 2011 Apr 1;2011. pii: bcr0220113800. doi: 10.1136/bcr.02.2011.3800.
36. Sene D. Small fiber neuropathy: diagnosis, causes and treatment. *Joint Bone Spine*. 2018 Oct;85(5):553-559. doi: 10.1016/j.jbspin.2017.11.002. Epub 2017 Nov 16.
37. Levin TD, Saperstein DS. Routine use of punch biopsy to diagnose small fiber neuropathy in fibromyalgia patient. *Clin Rheumatol*. 2015 Mar;34(3):413-7. doi: 10.1007/s10067-014-2850-5. Epub 2014 Dec 24.
38. Lauria G, Merkies ISG, Faber CG. Small fiber neuropathy. *Curr Opin Neurol*. 2012 Oct; 25(5):542-9. doi: 10.1097/WCO.0b013e32835804c5.
39. Левин ОС, Дзампаев АТ. Диагностика и лечение нейросаркоидоза. Альманах клинической медицины. 2006;(13):113-21. [Levin OS, Dzampaev AT. Diagnostics and Treatment of Neurosarcoidosis. *Al'manakh klinicheskoi meditsiny*. 2006;(13):113-21. (In Russ.)].
40. Hottenrott T, Dersch R, Berger B, et al. The intrathecal, polyspecific antiviral immune response in neurosarcoidosis, acute disseminated encephalomyelitis and autoimmune encephalitis compared to multiple sclerosis in a tertiary hospital cohort. *Fluids Barriers CNS*. 2015 Dec 13;12:27. doi: 10.1186/s12987-015-0024-8.
41. Wengert O, Rothenfusser-Korber E, Vollrath B, et al. Neurosarcoidosis: correlation of cerebrospinal fluid findings with diffuse leptomeningeal gadolinium enhancement on MRI and clinical disease activity. *J Neurol Sci*. 2013 Dec 15;335(1-2):124-30. doi: 10.1016/j.jns.2013.09.008. Epub 2013 Sep 11.
42. Jimenez-Bonilla JF, Gonzalez-Gay MA, Banzo I. Usefulness of 18F-FDG-PET/CT imaging in a patient with neurosarcoidosis. *Med Clin (Barc)*. 2018 Dec 14;151(11):464-465. doi: 10.1016/j.medcli.2018.02.024. Epub 2018 Apr 21.
43. Gholamrezanezhad A, Mehta L. 18F-FDG PET/CT helps in unmasking the great mimicker: A case of neurosarcoidosis with isolated involvement of the spinal cord. *Revista Espanola de Medicina Nuclear e Imagen Molecular*. 2018; 37(3):172-4.
44. Chan M, Hsiao E. Neurosarcoidosis on FET and FDG PET/CT. *Clin Nucl Med*. 2017 Mar; 42(3):197-199. doi: 10.1097/RLU.0000000000001516.
45. Khodarahmi I, Turbin RE, Frohman LP, Ghesani N. 18F-FDG Uptake in Neurosarcoid Dural Plaque on PET/CT. *Clin Nucl Med*. 2016 Sep;41(9):e410-1. doi: 10.1097/RLU.0000000000001284.
46. Joubert B, Chapelon-Abric C, Biard L, et al. Association of Prognostic Factors and Immunosuppressive Treatment With Long-term Outcomes in Neurosarcoidosis. *JAMA Neurol*. 2017 Nov 1;74(11):1336-1344. doi: 10.1001/jamaneurol.2017.2492.
47. Gelfand J, Bradshaw M, Stern B, et al. Infliximab for the treatment of CNS sarcoidosis: A multi-institutional series. *Neurology*. 2017 Nov 14;89(20):2092-2100. doi: 10.1212/WNL.0000000000004644. Epub 2017 Oct 13.
48. Riancho-Zarrabeitia L, Delgado-Alvarado M, Riancho J, et al. Anti-TNF-a; therapy in the management of severe neurosarcoidosis: a report of five cases from a single centre and literature review. *Clin Exp Rheumatol*. 2014 Mar-Apr;32(2): 275-84. Epub 2013 Dec 9.
49. Tavee JO, Karwa K, Ahmed Z, et al. Sarcoidosis-associated small fiber neuropathy in a large cohort: Clinical aspects and response to IVIG and anti-TNF alpha treatment. *Respir Med*. 2017 May;126:135-138. doi: 10.1016/j.rmed.2017.03.011. Epub 2017 Mar 9.

Поступила 10.11.2019

Исследование не имело спонсорской поддержки. Авторы несут полную ответственность за предоставление окончательной версии рукописи в печать. Все авторы принимали участие в разработке концепции статьи и написании рукописи. Окончательная версия рукописи была одобрена всеми авторами.